

## تأثیر عصاره متانولی رازیانه (Fennel) بر فیروز ریوی ناشی از بلئومایسین در موش

### صحرائی

میترا ثمره فکری<sup>۱</sup>، حمیدرضا پورصالحی<sup>۲</sup>، علی ماندگاری<sup>۳</sup>، فریبا شریفی فر<sup>۴</sup>، راحیل محمودی<sup>۵</sup>، عاطفه ایزدی<sup>۵</sup>، محمدهادی نعمت‌الهی<sup>۶</sup>، نصراله جمشیدی<sup>۷</sup>، فاطمه پورغلامحسین<sup>۸</sup>، محمدرضا لشکری‌زاده<sup>۹</sup>

#### خلاصه

مقدمه: فیروز ریوی ایدیوپاتیک (Idiopathic pulmonary fibrosis یا IPF)، بیماری مزمن بینایی منتشر بافت ریه است که باعث ایجاد علایمی همچون سرفه و تنگی نفس می‌شود. متوسط بقا در این بیماران ۳ سال بعد از شروع علایم بالینی می‌باشد. امروزه رویکرد درمانی در بیماری IPF در جهت استفاده از ترکیبات آنتی‌اکسیدان شیمیایی یا گیاهی جهت حذف رادیکال‌های آزاد و جلوگیری از پدیده التهاب و سپس فیروز است. با توجه به خواص و ترکیبات آنتی‌اکسیدان رازیانه، این مطالعه با هدف تعیین اثر عصاره متانولی گیاه رازیانه بر فیروز ریوی القا شده توسط بلئومایسین در موش صحرائی انجام گرفت.

روش: برای ایجاد فیروز ریوی، ۱۵ میلی‌گرم بلئومایسین در تراشه ۵۲ سر موش صحرائی نر تزریق شد. سپس ۵۰۰ میلی‌گرم (به ازای هر کیلوگرم وزن بدن) عصاره متانولی رازیانه به صورت دوره‌های ۱۴ و ۲۸ روزه به روش داخل صفاقی تزریق گردید. در نهایت، نمونه‌ها از جهت التهاب، فیروز، غلظت هیدروکسی پرولین و پراکسیداسیون لیپیدی و فعالیت کاتالاز بافت ریه با استفاده از نرم‌افزار SPSS مورد تحلیل و بررسی قرار گرفت.

یافته‌ها: درجه التهاب، فیروز و غلظت هیدروکسی پرولین و میزان پراکسیداسیون لیپیدی پارانشیم بافت ریه در گروه عصاره متانولی رازیانه نسبت به سایر گروه‌ها کاهش معنی‌داری داشت. همچنین، افزایش معنی‌داری در غلظت کاتالاز بافتی نسبت به سایر گروه‌های مطالعه در روزهای ۱۴ و ۲۸ مشاهده شد.

نتیجه‌گیری: با توجه به نتایج حاصل شده، احتمال دارد عصاره رازیانه با خاصیت آنتی‌اکسیدانی خود بتواند در پیشگیری و درمان فیروز ریوی مؤثر باشد و شاید بتوان گیاه رازیانه را جهت پیشگیری و درمان فیروز ریوی به جای استفاده از کورتیکواستروئیدها و سرکوب‌کننده‌های ایمنی که دارای عوارض جانبی زیادی هستند و همچنین، به دلیل استقبال بیشتر بیماران از داروهای گیاهی پیشنهاد کرد.

واژه‌های کلیدی: رازیانه، فیروز ریوی، بلئومایسین

- ۱- فوق تخصص ریه، استادیار، مرکز تحقیقات فیزیولوژی، دانشگاه علوم پزشکی کرمان، کرمان، ایران، ۲- کارشناس ارشد زیست‌شناسی جانوری، مرکز تحقیقات قلب و عروق، دانشگاه علوم پزشکی کرمان، ایران، ۳- دانشیار، مرکز تحقیقات گوارش و کبد، پژوهشکده علوم فیزیولوژی پایه و بالینی و گروه سم‌شناسی و فارماکولوژی، دانشکده داروسازی، دانشگاه علوم پزشکی کرمان، کرمان، ایران، ۴- استادیار، فارماکولوژی، مرکز تحقیقات گیاهان سستی و دارویی، دانشکده داروسازی، دانشگاه علوم پزشکی کرمان، کرمان، ایران، ۵- دانشجوی داروسازی، دانشکده داروسازی، دانشگاه علوم پزشکی کرمان، کرمان، ایران، ۶- کارشناس مرکز تحقیقات گیاهان سستی و دارویی، دانشکده داروسازی، دانشگاه علوم پزشکی کرمان، کرمان، ایران، ۷- دانشجوی پزشکی، دانشکده پزشکی افضلی‌پور، دانشگاه علوم پزشکی کرمان، کرمان، ایران، ۸- کارشناس ارشد سم‌شناسی، دانشکده داروسازی، دانشگاه علوم پزشکی کرمان، کرمان، ایران، ۹- دانشیار مرکز تحقیقات غدد و متابولیسم و گروه جراحی، دانشکده پزشکی افضلی‌پور، دانشگاه علوم پزشکی کرمان، کرمان، ایران

\* نویسنده مسؤول، آدرس پست الکترونیک: [alimandegary@knu.ac.ir](mailto:alimandegary@knu.ac.ir)

دریافت مقاله: ۱۳۹۳/۸/۲۵ | دریافت مقاله اصلاح شده: ۱۳۹۳/۱۱/۲۴ | پذیرش مقاله: ۱۳۹۳/۱۲/۱۳

## مقدمه

فیروز ریوی ایدیوپاتیکی (Idiopathic pulmonary fibrosis) یا IPF)، بیماری مزمن بینایی منتشر بافت ریه است که باعث ایجاد علایمی همچون سرفه و تنگی نفس می‌شود. متوسط بقا در این بیماران ۳ سال پس از بروز علایم تخمین زده شده است. این بیماری با یک آسیب پیش‌رونده و التهاب در کیسه‌های هوایی شروع می‌گردد و آزادسازی رادیکال‌های آزاد و ترشح عوامل التهابی در ادامه سیر بیماری باعث رسوب کلاژن و ایجاد فیروز در بافت ریه می‌شود. متأسفانه در حال حاضر هیچ درمان ثابت شده و مؤثری برای این بیماری وجود ندارد (۱).

از عوامل شناخته شده در بروز بیماری IPF می‌توان به عفونت‌های ویروسی ناشی از بعضی هرپس ویروس‌ها و باکتری‌ها، آسیب حاصل از برخی ترکیبات معدنی مانند آزبست و سیلیکا و در نهایت عوارض جانبی برخی از داروهای شیمیایی مانند بلئومایسین و متوتروکسات که به صورت تجربی و آزمایشگاهی استفاده می‌شوند، اشاره کرد (۲). تجویز بلئومایسین در ریه موش صحرایی سبب تغییرات پاتولوژیک مشابه فیروز ریوی منتشر یا آلئولیت فیروزان در انسان می‌شود که شامل پرولیفراسیون و متاپلازی (Metaplasia) سلول‌های نوع ۲ و فیروز بینایی (Interstitial) است؛ بدین ترتیب مدل مناسبی برای تحقیقات فیروز ریوی می‌باشد (۳). بلئومایسین سبب واکنش‌های سمی و فیروز ریوی در انسان و حیوان می‌شود (۴). رویکرد درمانی فیروز ریوی در تحقیقات گذشته در جهت استفاده از ترکیبات آنتی‌اکسیدان شیمیایی یا گیاهی برای جلوگیری از پدیده التهاب و همچنین استفاده از ترکیبات آنتی‌فیروتیک جهت حذف کلاژن رسوب یافته در دیواره کیسه‌های هوایی بود (۵).

رازیانه با نام علمی فونیکولوم ولگار (Foeniculum vulgare) یا Fennel) از خانواده چتریان و دارای اثرات ضد التهاب، ضد اسپاسم، مدر، خلط‌آور، ضد درد و آنتی‌اکسیدان می‌باشد.

ترکیبات اصلی این گیاه شامل ترانس آنتول (Trans-Anethole)، آلفا پینن (Alpha-Pinene)، لیمونن (Limonen) و همچنین انواع فلاونوئیدها است که این ترکیبات دارای خاصیت آنتی‌اکسیدانی و قدرت پاک‌کنندگی رادیکال‌های آزاد اکسیژن هستند (۶). مطالعات نشان داده‌اند که تجویز رازیانه سبب مهار بیماری‌های التهابی حاد و تحت حاد و واکنش‌های آلرژیک نوع ۴ می‌شود و اثر ضد درد مرکزی دارد. همچنین، علاوه بر خاصیت آنتی‌اکسیدانی، دارای اثرات ضد تومورال بر سلول‌های سرطانی پستان و کبد می‌باشند. رازیانه توانسته است اثرات تعدیل‌کننده سیستم ایمنی را از طریق NKFB اعمال کند (۷-۹).

از آن‌جا که فیروز ریوی ناشی از بلئومایسین به راحتی در گونه‌های مختلف پستانداران ایجاد می‌شود، از مدل‌های تجربی این دارو به منظور شناخت دقیق مکانیسم بروز فیروز ریه و راه‌های درمان آن استفاده می‌گردد. با توجه به خواص و ترکیبات آنتی‌اکسیدانی رازیانه و همچنین با توجه به این که هیچ مطالعه‌ای در مورد اثر این داروی گیاهی جهت پیشگیری و درمان فیروز ریوی صورت نگرفته است، مطالعه حاضر با هدف تعیین اثر عصاره متانولی گیاه رازیانه بر فیروز ریوی القا شده توسط بلئومایسین در موش صحرایی انجام گرفت.

## روش بررسی

این مطالعه بر روی ۵۲ سر موش صحرایی نر نژاد آلبینوان ماری با وزن ۱۸۰-۲۰۰ گرم انجام گردید. حیوانات در قفس‌هایی در حیوان‌خانه دانشکده پزشکی کرمان با درجه حرارت ۲۲-۲۰ درجه سانتی‌گراد و دوره تاریکی-روشنایی ۱۲ ساعته نگهداری شدند و آب و غذا به صورت آزادانه در اختیار آن‌ها قرار داده شد. این پروژه تحقیقاتی با کد اخلاقی k/۹۲/۱۴۶ انجام گرفت. با توجه به این که گیاه مورد آزمایش در رت‌ها با دوزهای بیش از ۰/۵، ۱ و

توسط سرنگ انسولین به داخل ریه چپ (۵ میلی‌گرم بر کیلوگرم به ازای وزن بدن) حیوانات گروه‌ها به استثنای گروه شاهد تزریق گردید. گروه شاهد حجم برابر از نرمال سالین ۰/۹ درصد را دریافت کرد (۱۴).

در مطالعه پایلوت انجام شده، ۱۵ میلی‌گرم بلثومایسین در ۳ میلی‌لیتر نرمال سالین حل و ۱ سی‌سی به ازای کیلوگرم وزن بدن به داخل ریه چپ حیوان تزریق شد. مطالعات پاتولوژی، فیروز ریوی را بعد از ۱۴ روز اثبات کرده‌اند. راه‌های مختلفی برای مصرف دارو از جمله دهان، تزریق زیرجلدی، داخل صفاقی و داخل وریدی در موش‌ها و رت‌ها وجود دارد و نتایج بررسی فیروز ریوی از طریق هیستوپاتولوژی و مقدار هیدروکسی پرولین بافت ریه در روش تحریک با بلثومایسین اغلب بین روز ۱۴ و ۲۸ بوده است (۱۵).

روز تزریق بلثومایسین یا نرمال سالین به عنوان روز صفر در نظر گرفته شد. دو گروه نرمال سالین و بلثومایسین + نرمال سالین حلال دارویی را از طریق تزریق داخل صفاقی یک بار در روز به مدت ۴ هفته دریافت کردند؛ در حالی که دو گروه متیل پردنیزولون، عصاره رازیانه مورد نظر را یک بار در روز به صورت تزریق داخل صفاقی از روز نخست تزریق به عنوان اثبات اثر پیشگیری التهاب و فیروز به مدت ۲ هفته دریافت کردند و دو گروه دیگر متیل پردنیزولون، بعد از تجویز یک دوز بلثومایسین داخل تراشه در روز صفر، از روز ۱۴ به مدت ۲ هفته عصاره رازیانه را به صورت تزریق داخل صفاقی دریافت کردند (۱۶) تا اثر درمانی دارو بر التهاب و فیروز ریه نیز بررسی گردد.

گروه حیوانات بررسی اثر پیشگیری از التهاب و فیروز در روز ۱۴ پس از تزریق بلثومایسین و گروه حیوانات بررسی اثر درمانی التهاب و فیروز در روز ۲۸ بعد از تزریق بلثومایسین تحت بیهوشی تزریق داخل صفاقی کتامین قرار گرفتند. با انجام برش در ناحیه توراکس، ریه چپ خارج و

۳ گرم بر کیلوگرم هیچ سمیتی نداشته است (۱۱، ۱۰)، بنابراین در مطالعه حاضر از دوز ۵۰۰ میلی‌گرم بر کیلوگرم رازیانه استفاده شد.

تعداد حیوانات بر اساس مطالعه قبلی تعیین گردید (۱۲) و سپس به طور تصادفی در گروه‌های «۱- نرمال سالین، ۲- بلثومایسین + نرمال سالین + حلال دارویی داخل صفاقی، ۳- بلثومایسین + ۴ میلی‌گرم بر کیلوگرم متیل پردنیزولون سوکسینات به صورت روزانه از روز صفر تزریق داخل صفاقی، ۴- بلثومایسین + ۵۰۰ میلی‌گرم بر کیلوگرم رازیانه از روز صفر تزریق داخل صفاقی، ۵- بلثومایسین + ۴ میلی‌گرم بر کیلوگرم متیل پردنیزولون سوکسینات به صورت روزانه از روز ۱۴ تزریق داخل صفاقی و ۶- بلثومایسین + ۵۰۰ میلی‌گرم بر کیلوگرم رازیانه از روز ۱۴ تزریق داخل صفاقی» قرار گرفتند.

نمونه گیاهی رازیانه در مرداد ماه سال ۱۳۹۱ از منطقه کوهپایه کرمان جمع‌آوری گردید و توسط گیاه‌شناس مورد تأیید قرار گرفت. عصاره میوه‌های گیاه بعد از خشک شدن به روش ماسراسیون (خیساندن) با متانول ۸۵ درصد به مدت ۷۲ ساعت استخراج شد. هر ۲۴ ساعت یک بار عصاره گیاه را صاف کرده، به باقی‌مانده حلال تازه اضافه و عصاره‌های به دست آمده با هم مخلوط می‌شد. عصاره نهایی با روش تقطیر در خلأ و به دنبال آن در آون با حرارت کمتر از ۴۰ درجه سانتی‌گراد خشک و تا زمان انجام آزمایش‌های بعدی در حرارت ۲۰- درجه سانتی‌گراد نگهداری می‌گردید. در نتیجه تقطیر در خلأ و خشک کردن در آون، حلال عصاره‌ها (متانول) خارج می‌گردید، بنابراین فاقد سمیت در حیوان بود.

پس از بیهوشی حیوان با تزریق کتامین و در حالی که سر حیوان بالاتر از تنه به پشت روی سطح شیب‌دار قرار داشت و با گذاشتن انتهای پروب منبع نور سرد، ناحیه حلق از بیرون روشن شد. دهان حیوان باز و لوله‌گذاری داخل تراشه از طریق دهان صورت گرفت (۱۳). بلثومایسین

کوچک فیروز = ۵-۴، تخریب شدید ساختار و وجود نواحی بزرگ فیروز «ریه لانه زنبوری» و محو کامل ریه ناشی از فیروز زمینه = ۷-۶ می باشد (۲۰).

سنجش هیدروکسی پرولین: هیدروکسی پرولین به عنوان ارزیابی ارتشاح کلاژن در بافت ریه اندازه گیری می شود (۲۱). برای تعیین اثر عصاره رازیانه بر فیروز ریوی، نمونه های فریز شده از بافت ریه در روزهای ۱۴ و ۲۸ مورد استفاده قرار گرفتند که برای این منظور ۱۰۰-۵۰ میلی گرم از بافت ریه چپ در ۱ میلی لیتر (Phosphate buffered saline) با دستگاه هموژنایزر (Ika-T18B، ساخت آلمان) هموژنیزه و به مدت ۲۰ دقیقه در دستگاه سانتریفوژ یخچال دار (Nuve-NF800R، ساخت ترکیه) با سرعت ۲۵۰۰ دور در دقیقه سانتریفوژ شد و سوپرناتانت (قسمت شناور) برای سنجش میزان هیدروکسی پرولین جدا گردید. برای اندازه گیری میزان هیدروکسی پرولین در بافت هموژنیزه، کیت Rat hydroxyproline (Hyp) ELISA Kit مطابق با دستورالعمل کارخانه Eastbiopharm مورد استفاده قرار گرفت. برای طبیعی کردن سطح هیدروکسی پرولین در نمونه ها، نتایج به صورت مقدار هیدروکسی پرولین تقسیم بر مقدار پروتئین نمونه، بیان و غلظت کل پروتئین توسط روش Bradford اندازه گیری گردید (۲۲).

تعیین بیومارکرهای استرس اکسیداتیو در بافت هموژنیزه ریه: تعیین ظرفیت آنتی اکسیداتیو کل بر مبنای روش Benzie و Strain (۲۳) و مختصر اصلاحات با روش ماندگاری و همکاران (۲۴) انجام گرفت. در این روش توانایی پلاسما در کاهش آهن فریک به فرسوس سنجیده می شود. کمپلکس بین  $Fe^{2+}$  و 2,4,6-tripyridyls-triazine رنگ آبی با بیشترین جذب نور را در طول موج ۵۹۳ نانومتر تولید می کند. پراکسیداسیون لیپیدی در بافت هموژنیزه ریه بر مبنای روش Esterbauer و Cheeseman (۲۵) و کمی اصلاحات با روش ماندگاری و همکاران (۲۴) انجام گرفت. در این روش غلظت محصولات نهایی (به طور اصلی مالون

قسمتی از آن جدا شد و برای مطالعات هیستوپاتولوژی در بافر طبیعی فرمالین ۱۰ درصد ( $pH = 7/4$ ) ثابت گردید (۱۲). باقی مانده بافت ریه جهت اندازه گیری هیدروکسی پرولین (شاخصی از میزان فیروز ریوی) در نیتروژن مایع و دمای ۸۰- درجه سانتی گراد فریز و نگهداری گردید (۱۷). نمونه ها پس از کدگذاری با اعداد انتخاب شده از جدول اعداد تصادفی (جهت بی اطلاع بودن پاتولوژیست از تعلق نمونه ها به گروه های حیوانی)، به آزمایشگاه تحویل داده شد. پس از ثابت شدن کامل نسج ریه ها، در آزمایشگاه از آن ها برش تهیه شد و مراحل کامل پاساژ بافتی توسط دستگاه Tissue processor (مدل LEICA ساخت کشور آلمان) انجام گرفت. برش های ۵ میکرونی به وسیله میکروتوم و رنگ آمیزی برش ها به دو روش هماتوکسیلین ائوزین (Haematoxylin and eosin یا H&E) و ماسون تریکروم (Masson's trichrome) تهیه شد. از هر ریه ۱۰ برش تهیه و نیمی از آن ها به روش H&E و نیمی دیگر با روش ماسون تریکروم رنگ آمیزی گردید. یک پاتولوژیست نمونه ها را از نظر معیارهای میزان ارتشاح التهابی (۱۸، ۱۹) و میزان فیروز بافتی (۲۰) بر اساس درجه بندی زیر مورد ارزیابی قرار داد.

الف) میزان ارتشاح التهابی شامل «بدون التهاب = صفر، موضع گیری اتفاقی سلول های التهابی = ۱، احاطه شدن بیشتر برونش ها و رگ ها به وسیله یک لایه باریک از سلول های التهابی (ضخامت ۱ تا ۵ سلول) = ۲، احاطه شدن اکثر برونش ها و رگ ها به وسیله یک لایه ضخیم از سلول های التهابی (ضخامت بیش از ۵ سلول) = ۳ و التهاب همه اطراف برونش ها و رگ ها = ۴» بود (۱۸، ۱۹).

ب) میزان فیروز بافتی شامل «بافت ریه طبیعی = صفر، حداقل ضخامت فیروز ریه طبیعی در دیواره آلوئول و برونشیول = ۱، ضخامت متوسط دیواره ها بدون آسیب واضح در ساختار ریه = ۲-۳، افزایش فیروز با آسیب مشخص در ساختار ریه و تشکیل دسته ها یا توده های

گرفت. در نهایت، داده‌ها توسط نرم‌افزار SPSS نسخه ۲۰ (version 20, SPSS Inc., Chicago, IL) تجزیه و تحلیل گردید. مقدار  $P < 0/05$  به عنوان سطح معنی‌داری در نظر گرفته شد.

### نتایج

یافته‌های حاصل از مطالعه نشان داد که جهت بررسی اثر پیشگیری از بروز التهاب در دوره ۱۴ روزه، ۷۵ درصد موارد در گروه نرمال سالیین در درجه التهاب ۰ و ۱ و ۱۰۰ درصد موارد در گروه بلئومایسین در درجه التهاب ۲ و ۳ قرار داشتند. می‌توان گفت شدت التهاب پارانشیم ریه در گروه رازیانه نسبت به سایر گروه‌های مورد مطالعه به طور معنی‌داری کمتر بود ( $P = 0/007$ ) (جدول ۱).

دی‌آلدئید) به وسیله واکنش این ترکیبات با تیوباربتوریک اسید (Thiobarbituric acid) در شرایط گرما و اسیدی و جذب نور در طول موج ۵۳۲ نانومتر تعیین شد و فعالیت کاتالاز برای شکسته شدن هیدروژن پراکسید به آب و اکسیژن به وسیله روش اسپکتروفتومتری بر اساس روش Sizer و Beers (۲۶) و اندازه‌گیری جذب نور ماورای بنفش در طول موج ۲۴۰ نانومتر اندازه‌گیری گردید.

داده‌ها به صورت میانگین و انحراف معیار نشان داده شد. بعد از بررسی و مشخص شدن نرمال بودن داده‌ها، از آزمون ANOVA جهت نشان دادن تفاوت در داده‌های کمی و از آزمون  $\chi^2$  برای نشان دادن تفاوت در داده‌های کیفی شاخص‌های مورد نظر گروه‌های مورد و شاهد استفاده شد. برای مقایسه بین گروهی، آزمون Gabriel مورد استفاده قرار

جدول ۱. درجه التهاب بافت ریوی در گروه‌های مورد و شاهد بعد از ۱۴ روز

P*	جمع	درجه التهاب				گروه‌ها
		۳	۲	۱	۰	
		تعداد (درصد)	تعداد (درصد)	تعداد (درصد)	تعداد (درصد)	
۰/۰۰۷	۴	۰ (۰/۰)	۱ (۲۵/۰)	۱ (۲۵/۰)	۲ (۵۰/۰)	نرمال سالیین
	۷	۳ (۴۲/۹)	۴ (۵۷/۱)	۰ (۰)	۰ (۰/۰)	بلئومایسین
	۷	۰ (۰/۰)	۵ (۷۱/۴)	۲ (۲۸/۶)	۰ (۰/۰)	متیل پردنیزولون
	۸	۰ (۰/۰)	۵ (۶۲/۵)	۳ (۳۷/۵)	۰ (۰/۰)	رازیانه
	۲۶	۳ (۱۱/۵)	۱۵ (۵۷/۷)	۶ (۲۳/۱)	۲ (۷/۷)	جمع

\* بر اساس آزمون  $\chi^2$

معنی‌داری در شدت بروز فیروز ریه در گروه رازیانه نسبت به سایر گروه‌های مورد مطالعه مشاهده شد ( $P = 0/011$ ) (جدول ۲).

همچنین، در بررسی اثر پیشگیری از بروز فیروز در دوره ۱۴ روزه، در گروه نرمال سالیین (گروه شاهد) ۱۰۰ درصد موارد در درجه فیروز ۰-۱ و در گروه بلئومایسین ۷۱/۴ درصد در درجه فیروز ۴-۷ قرار داشتند. کاهش

جدول ۲. درجه فیبروز در گروه‌های مورد و شاهد بعد از ۱۴ روز

P*	جمع	درجه فیبروز					گروه‌ها
		۶-۷	۴-۵	۲-۳	۱	۰	
		تعداد (درصد)	تعداد (درصد)	تعداد (درصد)	تعداد (درصد)	تعداد (درصد)	
۰/۰۱۱	۴	۰ (۰/۰)	۰ (۰/۰)	۰ (۰/۰)	۲ (۵۰/۰)	۲ (۵۰/۰)	نرمال سالین
	۷	۱ (۱۴/۳)	۴ (۵۷/۱)	۲ (۲۸/۶)	۰ (۰/۰)	۰ (۰/۰)	بلثومایسین
	۷	۰ (۰/۰)	۰ (۰/۰)	۵ (۷۱/۴)	۲ (۲۸/۶)	۰ (۰/۰)	متیل پرونیزولون
	۸	۰ (۰/۰)	۰ (۰/۰)	۴ (۵۰/۰)	۲ (۲۵/۰)	۲ (۲۵/۰)	رازیانه
	۲۶	۱ (۳/۸)	۴ (۱۵/۴)	۱۱ (۴۲/۳)	۶ (۲۳/۱)	۴ (۱۵/۴)	جمع

\* بر اساس آزمون  $\chi^2$ 

۲ تا ۳ بودند. شدت التهاب پارانشیم ریه در گروه رازیانه نسبت به سایر گروه‌های مورد مطالعه به طور معنی‌داری کمتر بود ( $P = ۰/۰۱۰$ ) (جدول ۳).

نتایج ۲۸ روزه بررسی اثر درمانی التهاب در گروه‌ها نشان داد که در گروه نرمال سالین به عنوان گروه شاهد، ۱۰۰ درصد موارد در درجه التهاب ریوی ۰ تا ۱ قرار داشتند؛ در حالی که گروه بلثومایسین ۱۰۰ درصد در درجه التهاب

جدول ۳. درجه التهاب بافت ریوی در گروه‌های مورد و شاهد بعد از ۲۸ روز

P*	جمع	درجه التهاب				گروه‌ها
		۳	۲	۱	۰	
		تعداد (درصد)	تعداد (درصد)	تعداد (درصد)	تعداد (درصد)	
۰/۰۱۰	۶	۰ (۰/۰)	۰ (۰/۰)	۳ (۵۰/۰)	۳ (۵۰/۰)	نرمال سالین
	۵	۲ (۴۰/۰)	۳ (۶۰/۰)	۰ (۰)	۰ (۰/۰)	بلثومایسین
	۸	۱ (۱۲/۵)	۵ (۶۲/۵)	۲ (۲۵/۰)	۰ (۰/۰)	متیل پردنیزولون
	۷	۰ (۰/۰)	۵ (۷۱/۴)	۲ (۲۸/۶)	۰ (۰/۰)	رازیانه
	۲۶	۳ (۱۱/۵)	۱۳ (۵۰/۰)	۷ (۲۶/۹)	۳ (۱۱/۵)	جمع

\* بر اساس آزمون  $\chi^2$ 

فیبروز ۴ تا ۷ اختصاص داشت. کاهش معنی‌داری در شدت فیبروز ریه در گروه رازیانه نسبت به سایر گروه‌های مورد مطالعه مشاهده شد ( $P = ۰/۰۰۲$ ) (جدول ۴).

بررسی اثر درمانی بر فیبروز ریوی درجه فیبروز بعد از ۲۸ روز گزارش کرد که در گروه نرمال سالین به عنوان گروه شاهد ۱۰۰ درصد موارد در درجه فیبروز صفر تا ۱ قرار داشتند و ۸۰ درصد موارد در گروه بلثومایسین به درجه

جدول ۴. درجه فیروز در گروه‌های مورد و شاهد بعد از ۲۸ روز

P*	جمع	درجه فیروز					گروه‌ها
		۶-۷	۴-۵	۲-۳	۱	۰	
		تعداد (درصد)	تعداد (درصد)	تعداد (درصد)	تعداد (درصد)	تعداد (درصد)	
۰/۰۰۲	۶	۰ (۰/۰)	۰ (۰/۰)	۰ (۰/۰)	۲ (۳۳/۳)	۴ (۶۶/۷)	نرمال سالین
	۵	۱ (۲۰/۰)	۳ (۶۰/۰)	۱ (۲۰/۰)	۰ (۰/۰)	۰ (۰/۰)	بلنومایسین
	۸	۰ (۰/۰)	۰ (۰/۰)	۳ (۳۷/۵)	۵ (۶۲/۵)	۰ (۰/۰)	متیل پردنیزولون
	۷	۰ (۰/۰)	۰ (۰/۰)	۱ (۱۴/۳)	۴ (۵۷/۱)	۲ (۲۸/۶)	رازیانه
	۲۶	۱ (۳/۸)	۳ (۱۱/۵)	۵ (۱۹/۲)	۱۱ (۴۲/۳)	۶ (۲۳/۱)	جمع

\*بر اساس آزمون  $\chi^2$ 

میزان غلظت هیدروکسی پرولین بافت ریه در روزهای ۱۴ و ۲۸ در جدول ۵ آمده است.

غلظت هیدروکسی پرولین بافت ریه به عنوان شاخصی از رسوب کلاژن در دوره ۱۴ روزه حاکی از کاهش معنی‌دار آن در گروه رازیانه نسبت به گروه بلنومایسین بود.

جدول ۵. میزان غلظت هیدروکسی پرولین بافت ریه در روزهای ۱۴ و ۲۸

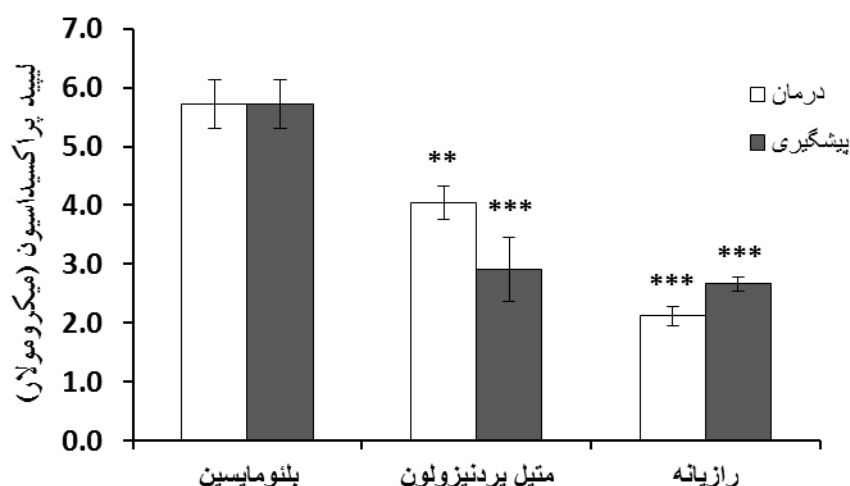
گروه‌ها	هیدروکسی پرولین (۱۴ روز)	هیدروکسی پرولین (۲۸ روز)
	میانگین $\pm$ انحراف معیار	میانگین $\pm$ انحراف معیار
نرمال سالین	*۰/۰۱۹ $\pm$ ۰/۰۰۱	*۰/۰۲۷ $\pm$ ۰/۰۰۹
بلنومایسین	۰/۰۴۳ $\pm$ ۰/۰۰۱	۰/۰۴۴ $\pm$ ۰/۰۰۷
متیل پردنیزولون	*۰/۰۲۲ $\pm$ ۰/۰۰۷	*۰/۰۲۵ $\pm$ ۰/۰۰۵
رازیانه	*۰/۰۲۲ $\pm$ ۰/۰۰۷	*۰/۰۲۵ $\pm$ ۰/۰۰۶
<b>P**</b>	< ۰/۰۰۱	۰/۰۰۱

\*وجود تفاوت معنی‌دار بین گروه‌ها با گروه بلنومایسین بر اساس آزمون Gabriel

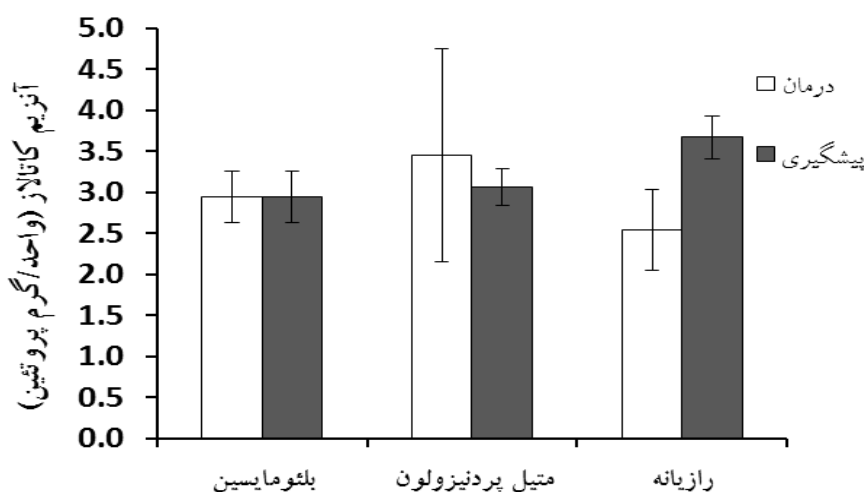
\*\*بر اساس آزمون ANOVA

استفاده شده بود، وجود داشت (شکل ۱). نتایج حاصل از فعالیت آنزیم کاتالاز در گروه دارویی عصاره متانولی رازیانه افزایش معنی‌داری به ویژه در موارد پیشگیری از التهاب و فیروز نشان داد؛ هر چند که این افزایش از لحاظ آماری معنی‌دار نبود ( $P > ۰/۰۵۰$ ) (شکل ۲).

میزان پراکسیداسیون لیپیدی بافت ریه در گروه‌های دارویی متیل پردنیزولون و عصاره گیاهی رازیانه نسبت به گروه بلنومایسین به طور معنی‌داری کاهش یافت ( $P < ۰/۰۵۰$ ). همچنین کاهش معنی‌داری در التهاب و فیروز ریوی در مواردی که از عصاره متانولی رازیانه جهت درمان



شکل ۱. اثر پیشگیری (۱۴ روز) و درمانی (۲۱ روز) عصاره متانولی گیاه رازیانه و متیل پردنیزولون در پراکسیداسیون لیپیدی در فیروز ریوی ایجاد شده توسط بلنومایسین

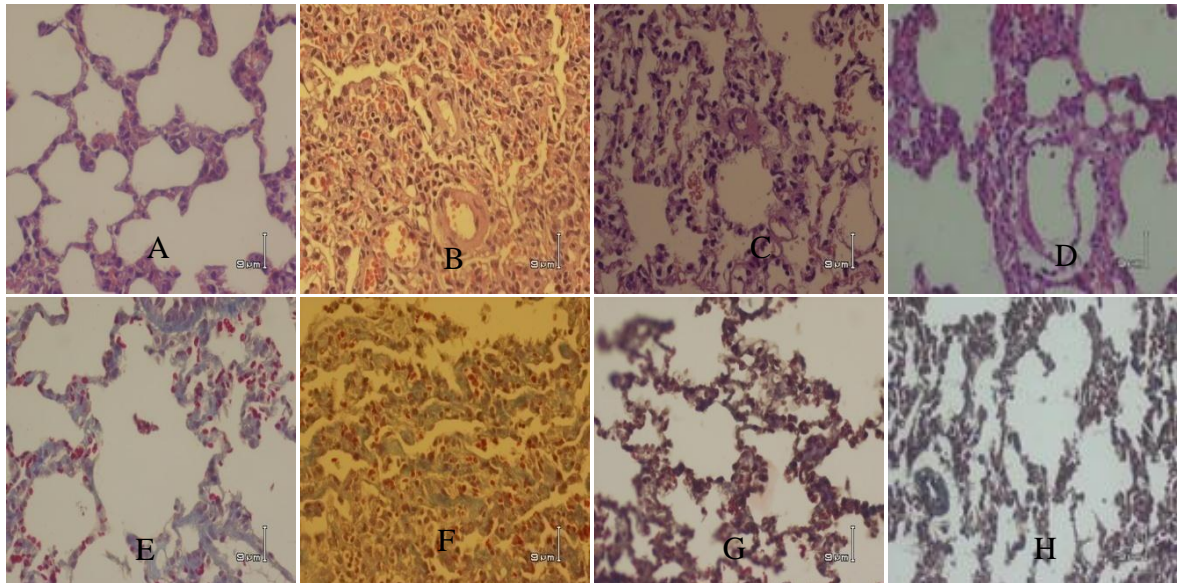


شکل ۲. اثر پیشگیری (۱۴ روز) و درمانی (۲۱ روز) عصاره متانولی گیاه رازیانه و متیل پردنیزولون بر روی فعالیت آنزیم کاتالاز در فیروز ریوی ایجاد شده توسط بلنومایسین

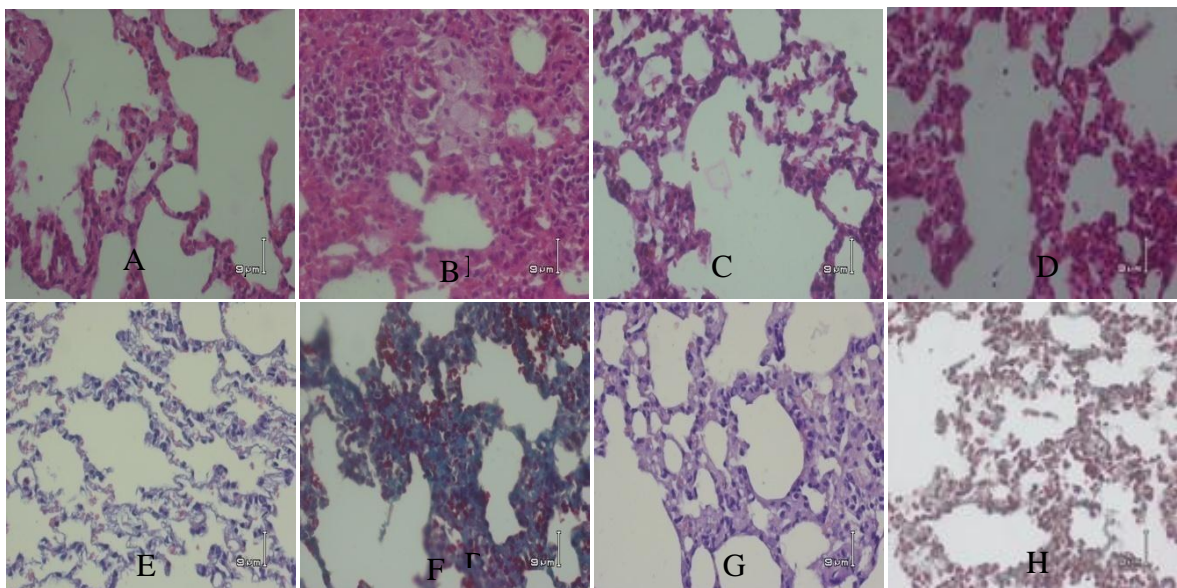
بود، اما کاهش واضح التهاب و فیروز بافت ریوی در گروه‌های متیل پردنیزولون و رازیانه نسبت به گروه بلنومایسین مشاهده شد و این کاهش در گروه عصاره متانولی رازیانه حتی نسبت به متیل پردنیزولون به طور معنی‌داری بیشتر بود (شکل ۳).

اثر عصاره متانولی رازیانه بر پاتولوژی بافت ریوی: گروه نرمال سالین دارای بافت ریوی طبیعی بودند. در گروه بلنومایسین ارتشاح سلول‌های التهابی شامل نوتروفیل‌ها و لنفوسیت‌ها مشاهده شد و تغییرات فیروتیک ریوی شامل ضخیم شدن دیواره آلوئول‌ها، محو شدن فضاهای آلوئولی و جایگزینی بافت همبند با سلول‌های التهابی و فیروبلاست‌ها





(الف)



(ب)

شکل ۳. تغییرات هیستوپاتولوژی فیروز ریه ایجاد شده با بلئومایسین در روز ۱۴ و ۲۸ (الف و ب)

رنگ آمیزی Haematoxylin and eosin (قسمت‌های A-D)، رنگ آمیزی Masson's trichrome (قسمت‌های E-H)؛ A و E: گروه نرمال سالین، B و F: گروه بلئومایسین + نرمال سالین + حلال دارویی، C و G: گروه بلئومایسین + دریافت روزانه ۴ میلی گرم بر کیلوگرم وزن بدن متیل پردنیزولون و D و H: گروه بلئومایسین + ۵۰۰ میلی گرم بر کیلوگرم عصاره رازیانه (بزرگ‌نمایی برای همه فتومیکرو گراف‌ها ۱۰۰× است).

H

## بحث

در مطالعه حاضر مشخص شد درجه التهاب و فیروز پارانسیم بافت ریه در گروه عصاره متانولی رازیانه کاهش معنی داری نسبت به سایر گروه‌ها در روزهای ۱۴ و ۲۸ نشان داد، حتی درجه التهاب و فیروز پارانسیم ریوی در گروه رازیانه نسبت به گروه متیل پردنیزولون به طور معنی داری کمتر بود. غلظت هیدروکسی پرولین بافت ریه در گروه عصاره رازیانه نسبت به گروه بلثومایسین کاهش معنی داری را نشان داد. میزان پراکسیداسیون لیپیدی بافت ریه در گروه‌های درمانی متیل پردنیزولون و عصاره گیاهی رازیانه نسبت به گروه بلثومایسین به طور معنی داری کاهش یافت و این کاهش در مواردی که از عصاره متانولی رازیانه جهت درمان التهاب و فیروز ریوی استفاده شد، بیشتر بود. فعالیت آنزیم کاتالاز در گروه دارویی عصاره متانولی رازیانه به خصوص در موارد پیشگیری از التهاب و فیروز افزایش یافت، هرچند که این افزایش از لحاظ آماری معنی دار نبود. این یافته‌ها نشان می‌دهد که رازیانه در پیشگیری و درمان التهاب و فیروز ریوی حتی از کورتیکواستروئیدها نیز مؤثرتر است.

تحقیقات مختلف اثر گیاه رازیانه را به عنوان آنتی‌اکسیدان، آنتی‌باکتریال، ضد التهاب و ضد درد نشان داده‌اند (۷). همچنین، این گیاه خاصیت محافظت کبدی در برابر سموم و بهبود کولیک نوزادی دارد (۲۸، ۲۷) و عصاره آن به علت وجود ترکیبات فلاونوئید و آنتی‌اکسیدان، اثر محافظتی بارزی را در برابر ضایعه مخاطی معده موش‌های صحرایی ناشی از متانول نشان داد (۲۹). ۱۲ ترکیب فنولیک و برای اولین بار، ۸ ترکیب جدید آنتی‌اکسیدانی از عصاره رازیانه جداسازی شده که ممکن است اثرات دارویی رازیانه مربوط به فعالیت این ترکیبات باشد (۳۰). ترکیبات اصلی گیاه رازیانه شامل ترانس آنتول، فنکون (Fenchone)، استراگول (Estragole)، لیمونن، فنل کل و ترکیبات فلاونوئید است که خاصیت آنتی‌اکسیدانی و آنتی‌باکتریال دارند (۶).

تحقیقاتی مبنی بر استفاده از این گیاه یا عصاره آن در درمان یا پیشگیری فیروز ریه تاکنون گزارش نشده، اما

مطالعه بر روی داروهای گیاهی دیگر انجام شده است. نتایج مطالعه بر روی ۳۵ موش صحرایی به مدت ۱۴ روز نشان داد که ترکیبات آنتی‌اکسیدانی عصاره گیاه درمنه کوهی ممکن است تا حدودی اثرات درمانی بر فیروز ریوی داشته باشد، همچنین مقادیر سرمی مالون دی‌آلدئید جهت بررسی پراکسیداسیون لیپیدی اندازه‌گیری شد که کاهش معنی داری در گروه گیاهی درمنه کوهی نسبت به گروه شاهد وجود نداشت (۵)، اما نتایج مطالعه حاضر در روز ۱۴ و ۲۸ اختلاف معنی داری را در بهبود التهاب و فیروز ریه گروه عصاره رازیانه نسبت به گروه شاهد نشان داد. مقادیر پراکسیداسیون لیپیدی در گروه دارویی عصاره گیاه رازیانه کاهش معنی داری نسبت به سایر گروه‌ها نشان داد، میزان فعالیت آنزیم کاتالاز به عنوان شاخص آنتی‌اکسیداتیو در گروه دارویی رازیانه افزایش یافت و میزان هیدروکسی پرولین به عنوان شاخص میزان کلاژن در بافت ریه کاهش معنی داری را در گروه رازیانه نسبت به گروه شاهد داشت.

نتایج تحقیقی نشان داد که عصاره هیدروالکلی دانه انار اثر محافظتی قابل توجهی در پیشگیری از فیروز ریه در موش‌های صحرایی دارد. این یافته‌ها تنها بر اساس هیستوپاتولوژی مشخص شده و فقط اثر پیشگیری دارویی انار در آن بررسی گردیده بود (۳۱)، اما در مطالعه حاضر علاوه بر بررسی هیستوپاتولوژی، هیدروکسی پرولین بافت هموژنیزه ریوی و استرس اکسیداتیو نیز اندازه‌گیری گردید، همچنین، به بررسی اثر عصاره رازیانه در پیشگیری و درمان التهاب و فیروز ریوی به تفکیک پرداخته شد. مطالعه دیگری اثر سیلیمارین که از مواد مؤثر گیاه خار مریم (*Silybum marianum*) است را بر روی فیروز ریوی بررسی کرد. سیلیمارین سبب کاهش معنی دار سطح هیدروکسی پرولین ریه نسبت به گروه شاهد و همچنین بهبود تغییرات پاتولوژیک ناشی از بلثومایسین می‌شود (۳۲) که با مطالعه حاضر همخوانی دارد، با این تفاوت که در مطالعه حاضر استرس اکسیداتیو نیز بررسی گردید.

در پژوهشی اثر عصاره گیاه نیلوفر آبی بر فیروز ریوی ایجاد شده توسط بلثومایسین در موش صحرایی بررسی شد. نتایج نشان داد که عصاره این گیاه باعث کاهش التهاب

### نتیجه گیری

نتایج حاصل از مطالعه حاضر مشخص کرد که عصاره متانولی گیاه رازیانه حتی از متیل پردنیزولون در پیشگیری و درمان التهاب و فیروز ریوی مؤثرتر است و می توان این گیاه را به جای استفاده از کورتیکواستروئیدها و سرکوب کننده های ایمنی که دارای عوارض جانبی زیادی هستند و همچنین به دلیل استقبال بیشتر بیماران از داروهای گیاهی، جهت درمان فیروز ریوی پیشنهاد کرد. از محدودیت های تحقیق حاضر این بود که نمی توان نتایج حاصل از مطالعات حیوانی را برای انسان تعمیم داد، در ضمن ترکیبات مؤثره این گیاه دارویی و مکانیسم های بیوشیمیایی آن مورد مطالعه قرار نگرفت. بنابراین توصیه می شود که مطالعات آینده در ارتباط با اثر گیاه رازیانه در انسان، ترکیبات مؤثر این گیاه دارویی و مکانیسم های بیوشیمیایی آن صورت گیرد.

### سپاسگزاری

بدین وسیله از دانشگاه علوم پزشکی کرمان به دلیل حمایت مالی این پروژه تحقیقاتی و کارکنان دانشکده داروسازی به جهت همکاری در انجام تحقیق، تشکر و قدردانی به عمل می آید.

ناشی از بلنومایسین با مهار سیتوکین های التهابی (Interferon- $\alpha$ ) TNF- $\alpha$  و (Transforming growth factor- $\beta$ ) TGF- $\beta$  می شود و همچنین با اثرات آنتی اکسیدانی خود، هیدروکسی پرولین را نیز کاهش می دهد (۳۳) (مشابه مطالعه حاضر)، اما فیروز ریوی از نظر هیستوپاتولوژی و استرس اکسیداتیو بررسی نشد (۳۳). مطالعه ای با هدف تأثیر عصاره چای سبز جهت ممانعت از فیروز ریوی ناشی از پاراکوات در موش صحرائی انجام گردید و نتایج حاکی از کاهش قابل توجه فیروز ریوی به دلیل ترکیبات آنتی اکسیدانی موجود در عصاره این گیاه بود (۳۴) که با یافته های مطالعه حاضر مطابقت دارد. تحقیقات نشان داده اند که ترکیبات پلی فنلی و فلاونوئیدها با افزایش ظرفیت آنزیم های آنتی اکسیدانی می توانند سلول ها را در برابر تخلیه گلوکوتایون محافظت نمایند (۳۵). شاید عصاره گیاه رازیانه توسط ترکیبات آنتی اکسیدانی بتواند با مهار و حذف رادیکال های آزاد، اثرات مثبت خود را در پیشگیری و درمان التهاب و فیروز ریوی اعمال نماید.

### References

1. Kubo H, Nakayama K, Yanai M, Suzuki T, Yamaya M, Watanabe M, et al. Anticoagulant therapy for idiopathic pulmonary fibrosis. *Chest* 2005; 128(3): 1475-82.
2. Kuwano K, Kunitake R, Maeyama T, Hagimoto N, Kawasaki M, Matsuba T, et al. Attenuation of bleomycin-induced pneumopathy in mice by a caspase inhibitor. *Am J Physiol Lung Cell Mol Physiol* 2001; 280(2): L316-L325.
3. Adamson IYR, Bowden DH. The pathogenesis of bleomycin-induced pulmonary fibrosis in mice. *Am J Pathol* 1974; 77(2): 185-98.
4. Krous HF, Hamlin WB. Pulmonary toxicity due to bleomycin. Report of a case. *Arch Pathol* 1973; 95(6): 407-10.
5. Bahrami-Karkevandi M, Moshtaghian S, Madani S, Mahzoni P, Adibi S, Kazemi S. The effects of hydroalcoholic extract of *Artemisia aucheri* on bleomycin induced pulmonary fibrosis in rats. *J Shahrekord Univ Med Sci* 2011; 12(4): 33-40. [In Persian].
6. Anwar F, Ali M, Ijaz Hussain A, Shahid M. Antioxidant and antimicrobial activities of essential oil and extracts of fennel (*Foeniculum*

- vulgare Mill.) seeds from Pakistan. *Flavour and Fragrance Journal* 2009; 24(4): 170-6.
7. Choi EM, Hwang JK. Antiinflammatory, analgesic and antioxidant activities of the fruit of *Foeniculum vulgare*. *Fitoterapia* 2004; 75(6): 557-65.
  8. Mohamad RH, El-Bastawesy AM, Abdel-Monem MG, Noor AM, Al-Mehdar HA, Sharawy SM, et al. Antioxidant and anticarcinogenic effects of methanolic extract and volatile oil of fennel seeds (*Foeniculum vulgare*). *J Med Food* 2011; 14(9): 986-1001.
  9. Kaileh M, Vanden Berghe W, Boone E, Essawi T, Haegeman G. Screening of indigenous Palestinian medicinal plants for potential anti-inflammatory and cytotoxic activity. *J Ethnopharmacol* 2007; 113(3): 510-6.
  10. Rather MA, Dar BA, Sofi SN, Bhat BA, Qurishi MA. *Foeniculum vulgare*: A comprehensive review of its traditional use, phytochemistry, pharmacology, and safety. *Arabian Journal of Chemistry* 2012: [In Press].
  11. Tanira MOM, Shah AH, Mohsin A, Ageel AM, Qureshi S. Pharmacological and toxicological investigations on *Foeniculum vulgare* dried fruit extract in experimental animals. *Phytotherapy Research* 1996; 10(1): 33-6.
  12. Chen M, Cheung FW, Chan MH, Hui PK, Ip SP, Ling YH, et al. Protective roles of Cordyceps on lung fibrosis in cellular and rat models. *J Ethnopharmacol* 2012; 143(2): 448-54.
  13. Samareh FM, Poursalehi HR, Najafipour H, Dabiri S, Shokoohi M, Siahposht KA, et al. Pulmonary complications of gastric fluid and bile salts aspiration, an experimental study in rat. *Iran J Basic Med Sci* 2013; 16(6): 790-6.
  14. Liang X, Tian Q, Wei Z, Liu F, Chen J, Zhao Y, et al. Effect of Feining on bleomycin-induced pulmonary injuries in rats. *J Ethnopharmacol* 2011; 134(3): 971-6.
  15. Izbicki G, Segel MJ, Christensen TG, Conner MW, Breuer R. Time course of bleomycin-induced lung fibrosis. *Int J Exp Pathol* 2002; 83(3): 111-9.
  16. Zhou XM, Zhang GC, Li JX, Hou J. Inhibitory effects of Hu-qi-yin on the bleomycin-induced pulmonary fibrosis in rats. *J Ethnopharmacol* 2007; 111(2): 255-64.
  17. Woessner JF. The determination of hydroxyproline in tissue and protein samples containing small proportions of this imino acid. *Archives of Biochemistry and Biophysics* 1961; 93(2): 440-7.
  18. Sur S, Wild JS, Choudhury BK, Sur N, Alam R, Klinman DM. Long term prevention of allergic lung inflammation in a mouse model of asthma by CpG oligodeoxynucleotides. *J Immunol* 1999; 162(10): 6284-93.
  19. Kwak YG, Song CH, Yi HK, Hwang PH, Kim JS, Lee KS, et al. Involvement of PTEN in airway hyperresponsiveness and inflammation in bronchial asthma. *J Clin Invest* 2003; 111(7): 1083-92.
  20. Ashcroft T, Simpson JM, Timbrell V. Simple method of estimating severity of pulmonary fibrosis on a numerical scale. *J Clin Pathol* 1988; 41(4): 467-70.
  21. Reddy GK, Enwemeka CS. A simplified method for the analysis of hydroxyproline in biological tissues. *Clin Biochem* 1996; 29(3): 225-9.
  22. Aoki F, Kurabayashi M, Hasegawa Y, Kojima I. Attenuation of bleomycin-induced pulmonary

- fibrosis by follistatin. *Am J Respir Crit Care Med* 2005; 172(6): 713-20.
23. Benzie IF, Strain JJ. Ferric reducing/antioxidant power assay: direct measure of total antioxidant activity of biological fluids and modified version for simultaneous measurement of total antioxidant power and ascorbic acid concentration. *Methods Enzymol* 1999; 299: 15-27.
  24. Mandegary A, Sezavar M, Saeedi A, Amirheidari B, Naghibi B. Oxidative stress induced in the workers of natural gas refineries, no role for GSTM1 and GSTT1 polymorphisms. *Hum Exp Toxicol* 2012; 31(12): 1271-9.
  25. Esterbauer H, Cheeseman KH. Determination of aldehydic lipid peroxidation products: malonaldehyde and 4-hydroxynonenal. *Methods Enzymol* 1990; 186: 407-21.
  26. Beers RF, Sizer IW. A spectrophotometric method for measuring the breakdown of hydrogen peroxide by catalase. *J Biol Chem* 1952; 195(1): 133-40.
  27. Ozbek H, Ugras S, Dulger H, Bayram I, Tuncer I, Ozturk G, et al. Hepatoprotective effect of *Foeniculum vulgare* essential oil. *Fitoterapia* 2003; 74(3): 317-9.
  28. Alexandrovich I, Rakovitskaya O, Kolmo E, Sidorova T, Shushunov S. The effect of fennel (*Foeniculum Vulgare*) seed oil emulsion in infantile colic: a randomized, placebo-controlled study. *Altern Ther Health Med* 2003; 9(4): 58-61.
  29. Birdane FM, Cemek M, Birdane YO, Gulcin I, Buyukokuroglu ME. Beneficial effects of *Foeniculum vulgare* on ethanol-induced acute gastric mucosal injury in rats. *World J Gastroenterol* 2007; 13(4): 607-11.
  30. Parejo I, Viladomat F, Bastida J, Schmeda-Hirschmann G, Burillo J, Codina C. Bioguided isolation and identification of the nonvolatile antioxidant compounds from fennel (*Foeniculum vulgare* Mill.) waste. *J Agric Food Chem* 2004; 52(7): 1890-7.
  31. Hemmati AA, Rezaie A, Darabpour P. Preventive effects of pomegranate seed extract on bleomycin-induced pulmonary fibrosis in rat. *Jundishapur J Nat Pharm Prod* 2013; 8(2): 76-80.
  32. Safaian L, Jafarian A, Afshar Moghadam N, Sarhrodi S. Preventive Effects of silimarin on Bleomycin-Induced Pulmonary Fibrosis in Rat. *Qom Univ Med Sci J* 2009; 3(2): 1-6. [In Persian].
  33. Xiao JH, Zhang JH, Chen HL, Feng XL, Wang JL. Inhibitory effects of isoliensinine on bleomycin-induced pulmonary fibrosis in mice. *Planta Med* 2005; 71(3): 225-30.
  34. Kim HR, Park BK, Oh YM, Lee YS, Lee DS, Kim HK, et al. Green tea extract inhibits paraquat-induced pulmonary fibrosis by suppression of oxidative stress and endothelin-1 expression. *Lung* 2006; 184(5): 287-95.
  35. Baer-Dubowska W, Szafer H, Krajka-Kuzniak V. Inhibition of murine hepatic cytochrome P450 activities by natural and synthetic phenolic compounds. *Xenobiotica* 1998; 28(8): 735-43.

## The Effect of Methanol Extract of Fennel on Bleomycin-Induced Pulmonary Fibrosis in Rats

Mitra Samareh-Fekri, M.D.<sup>1</sup>, Hamid-Reza Poursalehi, M.Sc.<sup>2</sup>, Ali Mandegary, Ph.D.<sup>3\*</sup>, Fariba Shariffifar, Ph.D.<sup>4</sup>,  
Rahil Mahmoudi, Pharm. D.<sup>5</sup>, Atefe Izadi, Pharm. D.<sup>5</sup>, Mohamad-Hadi Nematolahi, Ph.D.<sup>6</sup>,  
Nasrollah Jamshidi, M.D.<sup>7</sup>, Fatemeh Pourgholamhossein, M.Sc.<sup>8</sup>, Mohammad-Reza Lashkarizadeh, M. D.<sup>9</sup>

1. Assistant Professor, Physiology Research Center, Institute of Neuropharmacology, Kerman University of Medical Sciences, Kerman, Iran
2. Cardiovascular Research Center, Institute of Neuropharmacology, Kerman University of Medical Sciences, Kerman, Iran
3. Gastroenterology & Hepatology Research Center, Institute of Basic and Clinical Physiology Sciences, Kerman University of Medical Sciences, Kerman, Iran
4. Assistant Professor, Department of Pharmacognosy and Herbal and Traditional Medicines Research Center, School of Pharmacy, Kerman University of Medical Sciences, Kerman, Iran
5. School of Pharmacy, Kerman University of Medical Sciences, Kerman, Iran
6. Herbal and Traditional Medicines Research Center, School of Pharmacy, Kerman University of Medical Sciences, Kerman, Iran
7. Afzalipour School of Medicine, Kerman University of Medical Sciences, Kerman, Iran
8. Department of Pharmacology and Toxicology, School of Pharmacy, Kerman University of Medical Sciences, Kerman, Iran
9. Associate Professor, Endocrinology and Metabolism Research Center, Institute of Basic and Clinical Physiology Sciences, Kerman University of Medical Sciences, Kerman, Iran

\* Corresponding author; e-mail: alimandegary@kmu.ac.ir

(Received: 16 Nov. 2014 Accepted: 13 March 2015)

### Abstract

**Background & Aims:** Idiopathic pulmonary fibrosis (IPF) is a chronic diffuse interstitial lung disease, which has symptoms such as coughing and shortness of breath. The average survival duration in these patients is estimated as 3 years after the onset of symptoms. Today, the therapeutic approach used in IPF cases is the usage of chemical or herbal antioxidants in order to eliminate free radicals and prevent inflammation and fibrosis. Considering the antioxidant properties of fennel, this research was conducted to investigate the effect of the methanol extracted of fennel on bleomycin-induced pulmonary fibrosis in rats.

**Methods:** To induce pulmonary fibrosis in rats, intratracheal administration of 15 mg bleomycin was conducted in 52 male rates. Subsequently, the rats were injected intraperitoneally with 500 mg/(kg body weight) of methanol extract of fennel 14-day and 28-day periods. The samples were studied in terms of inflammation, fibrosis, hydroxyproline concentration, lipid peroxidation, and the catalase activity of lung tissue. The obtained results were analyzed using SPSS software.

**Results:** The degree of inflammation, fibrosis, hydroxyproline and lipid peroxidation concentration in lung tissue in the fennel methanol extract group had significantly decreased compared to other groups. In addition, a significant increase was observed in tissue catalase concentration in this group in comparison to other groups on days 14 and 28.

**Conclusion:** The obtained results illustrated that the methanol extract of fennel may be efficient in the prevention and treatment of pulmonary fibrosis due to its antioxidant properties. Accordingly, it can be suggested for the prevention and treatment of pulmonary fibrosis instead of corticosteroids and immunosuppressant drugs due to their many side effects and most patients' preference of herbal medicines.

**Keywords:** Fennel, Pulmonary fibrosis, Bleomycin