

## مقایسه میزان بیان نشانگرهای P53 و PCNA در کیست‌های التهابی و غیر التهابی دنتی ژروس

مریم سیدمجیدی<sup>۱\*</sup>، نازنین کشمیری<sup>۲</sup>، شیما نقرزاده<sup>۱</sup>، علی بیژنی<sup>۳</sup>

### خلاصه

مقدمه: نقش بیان ژن‌های P53 و PCNA در کیست‌های ادنتوژنیک التهابی و غیرالتهابی به طور کامل مشخص نشده است، اما مرتبط با تکثیر سلولی می‌باشند. هدف از این مطالعه، بررسی ایمونوهیستوشیمیایی بیان P53 و PCNA در کیست‌های دنتی ژروس التهابی و غیر التهابی بود.

روش: مطالعه حاضر بر روی ۲۳ مورد کیست دنتی ژروس (۱۲ مورد التهابی و ۱۱ مورد غیر التهابی) انجام شد. برش‌های ۳ میکرونی تهیه شده از بلوک‌های پارافینه نمونه‌های مذکور، به روش ایمونوهیستوشیمی با آنتی‌بادی برای P53 و PCNA رنگ آمیزی شد. سپس توسط دو پاتولوژیست با میکروسکوپ نوری و بزرگنمایی ۴۰۰ برابر بررسی گردید و بر اساس درجه‌بندی Allred، درجه‌ای برای سلول‌های اپی‌تلیالی رنگ گرفته، در نظر گرفته شد. تجزیه و تحلیل با استفاده از نرم‌افزار آماری SPSS نسخه ۱۷ و آزمون آماری Mann-Whitney انجام شد و  $P < 0/05$  معنی‌دار در نظر گرفته شد.

یافته‌ها: از مقایسه بین درصد سلول‌های رنگ گرفته نتیجه‌گیری شد که رابطه معنی‌داری در بروز نشانگرهای P53 و PCNA در لایه‌های بازال و سوپرابازال کیست‌های دنتی ژروس التهابی و غیر التهابی وجود نداشت. نتیجه‌گیری: به نظر می‌رسد که التهاب، در بیان ژن‌های P53 و PCNA در کیست دنتی ژروس تأثیر ندارد. واژه‌های کلیدی: P53، PCNA، کیست دنتی ژروس، التهاب

۱. استادیار آسیب شناسی دهان، فک و صورت، دانشکده دندانپزشکی، دانشگاه علوم پزشکی بابل ۲. مرکز تحقیقات مواد دندانپزشکی، دانشگاه علوم پزشکی بابل ۳. کمیته تحقیقات دانشجویی، دانشگاه

علوم پزشکی بابل ۴. مرکز تحقیقات بیماری‌های غیر واگیر کودکان، دانشگاه علوم پزشکی بابل

\* نویسنده مسؤول و آدرس پست الکترونیک: ms\_majidi79@yahoo.com

دریافت مقاله: ۱۳۹۰/۹/۶ دریافت مقاله اصلاح شده: ۱۳۹۱/۳/۳ پذیرش مقاله: ۱۳۹۱/۴/۱۴

## مقدمه

کیست دنتی ژروس شایع‌ترین کیست ادنتوژنیک رشدی تکاملی است که در اثر جدا شدن فولیکول دندانانی از سطح تاج دندان نهفته و تجمع مایع بین تاج دندان و اجزای اپی‌تلیالی آن ایجاد می‌شود. این کیست، تاج دندان رویش نیافته را در بر می‌گیرد و در ناحیه اتصال سمان به مینا (Cementoamel junction یا CEJ) به دندان متصل می‌گردد. در اپی‌تلیوم جدار کیست دنتی ژروس گاهی کارسینوم سلول سنگفرشی (Squamous cell carcinoma یا SCC)، آملوبلاستوما و کارسینوم موکوپیدرموئید ایجاد می‌شود. برخی از کیست‌های دنتی ژروس، التهابی و برخی دیگر، غیر التهابی می‌باشند. نمای هیستوپاتولوژیک کیست بر حسب این که التهابی یا غیر التهابی باشد، متغیر است. در کیست دنتی ژروس غیر التهابی، جدار فیروهمبندی کیست، سست و حاوی مقادیر زیادی ماده زمینه‌ای گلیکوز آمینو گلیکان است. پوشش اپی‌تلیالی کیست شامل ۲ تا ۴ ردیف از سلول‌های مسطح غیر کراتینیزه است و محل اتصال اپی‌تلیوم با بافت همبندی، صاف و فاقد رت پگ می‌باشد. در کیست دنتی ژروس التهابی که به نسبت شایع است، بافت همبندی دیواره کیست، کلاژنیزه‌تر و حاوی ارتشاح متغیری از سلول‌های آماسی مزمن می‌باشد. ممکن است پوشش اپی‌تلیالی درجات متغیری از هیپرپلازی اپی‌تلیالی همراه با تشکیل رت پگ و اشکال ساده‌تری از سلول‌های سنگفرشی گاهی همراه با کراتینیزاسیون سطحی را نشان دهد. حضور اجزای موکوسی و مژکدار در اپی‌تلیوم کیست و سلول‌های سباسبه در جدار فیروهمبندی، حاکی از مولتی‌پتانسیل بودن پوشش اپی‌تلیالی ادنتوژنیک در یک کیست دنتی ژروس می‌باشد (۵-۱).

پروتئین P53 محصول تومور ساپرسور ژن TP53 است که در فاز G1 چرخه سلولی بیان می‌شود و اجازه ترمیم را به آسیب احتمالی DNA می‌دهد. همچنین مانع پیشرفت چرخه سلولی به سمت فاز S می‌شود و باعث آپوپتوز در سلولی می‌گردد که نتوانسته است ترمیم شود (۶، ۷).

ژن P53 طبیعی در سلول‌هایی که دچار استرس نیستند، نیمه عمر کوتاهی (در حدود ۲۰ دقیقه) دارد. هنگامی که به سلول استرسی وارد می‌شود (مانند حمله و آسیب به DNA)، P53 دستخوش تعدیلات پس از نسخه‌برداری می‌شود که آن را از تأثیرات MDM2 رها می‌کند و نیمه عمر آن را افزایش می‌دهد (۸-۱۰).

وقفه در چرخه سلولی با میانجیگری P53 به سلول‌ها یک «زمان تنفس» می‌دهد تا آسیب‌های DNA را ترمیم کنند. اگر ترمیم آسیب DNA با موفقیت انجام شود توقف چرخه سلولی برطرف می‌شود. ولی اگر آسیب DNA با موفقیت ترمیم نشود، P53 طبیعی با تحریک آپوپتوز، سلول را به سمت مرگ هدایت می‌کند. در صورت فقدان هموزیگوت P53، جهش‌ها در سلول‌های در حال تقسیم تثبیت می‌شوند و سلول وارد راه بی‌بازگشتی می‌شود که به تغییر شکل بدخیم منتهی می‌گردد (۱۲-۱۰). افزایش تکثیر سلولی نقش مهمی را در پیشرفت کیست‌های ادنتوژنیک ایفا می‌کند. پروتئین P53 نقش مهمی را در بیان ژن‌های مهارکننده تکثیر سلولی دارد و موتاسیون در P53 می‌تواند نقش مهارکننده این ژن را غیر فعال کند و اجازه فعالیت‌های انکوژنیک را برای ایجاد تغییرات نئوپلاستیک بدهد. پروتئین P53 در حالت طبیعی در سلول‌های جهش نیافته به میزان بسیار اندکی بیان می‌شود، به گونه‌ای که با روش‌های ایمونوهیستوشیمی به علت نیمه عمر کوتاه آن قابل تشخیص نیست. تعیین این پروتئین از نظر ایمونوهیستوشیمی تنها محدود به زمانی می‌شود که پروتئین به مقدار زیادی بیان شده باشد یا این که در اثر جهش، در سلول‌ها تجمع یابد (۱۴، ۱۳).

بیان بیش از حد P53 در ضایعات بدون موتاسیون ژن (P53 T) یا حتی در بافت‌های طبیعی توسط Cruz و همکاران (۱۵) و Pillai و همکاران (۱۶) گزارش شده است. در این بافت‌ها، نتایج مثبت، مرتبط با حضور پروتئین P53 نوع وحشی است که بنا به دلایلی ثبات یافته و غلظت آن افزایش یافته است؛ بنابراین توسط ایمونوهیستوشیمی قابل تشخیص شده است.

هماتوکسیلین و اتوزین رنگ آمیزی و در مورد کیست های دنتی ژروس التهابی سعی شد از مواردی استفاده شود که به طور کامل شبیه به کیست رادیکولر باشند و بدون وجود اطلاعات بالینی و رادیوگرافی به عنوان کیست التهابی تلقی شوند. بلوک های مناسب محتوی حداکثر طول اپی تلیوم پوشاننده، انتخاب و از هر کدام برش های ۳ میکرونی تهیه گردید و به روش ایمونوهیستوشیمی رنگ آمیزی شدند. به این ترتیب که بافت های برش داده شده بر روی لام اکتیو شده قرار داده شدند. لام ها در درجه حرارت ۳۷ درجه سانتی گراد به مدت ۱۶ ساعت و سپس در حرارت ۶۰ درجه سانتی گراد به مدت ۱ تا ۲ ساعت قرار گرفتند تا به طور کامل خشک شوند و بافت به لام بچسبند. سپس دو بار به مدت ۵ دقیقه وارد گزلیل شدند و از الکل ها عبور داده شدند (اتانول مطلق، ۹۶ درجه، ۸۰ و ۷۰ درجه). بافت ها پس از شستشو با آب، در بافر سیترات قرار داده شدند و به اتوکلاو منتقل شدند تا بافر به نقطه جوش برسد. سپس بافت ها در اتوکلاو در دمای ۱۲۰ درجه سانتی گراد به مدت ۱۲ دقیقه قرار گرفتند. بافت ها به همراه بافر به مدت ۱۵ دقیقه در دمای اتاق نگه داشته شدند تا خنک شوند. پس از شستشو با آب جاری، به مدت ۵ دقیقه در بافر TBS (Tris-buffered saline) قرار داده شدند. پس از آن لام ها به مدت ۱۰ دقیقه در محلول آب اکسیژنه در اتاقک تاریک مرطوب قرار داده شدند. سپس لام ها با آب جاری شستشو شدند و در بافر TBS به مدت ۵ دقیقه قرار گرفتند. بافر اضافی از سطح لام ها پاک شد و با استفاده از قلم داکو اطراف بافت محدود و مشخص گشت. سطح بافت ها با آنتی بادی اولیه علیه P53، (Clone DO7, Isotype; IgG2b, Kappa, Dako-Denmark) و آنتی بادی اولیه علیه PCNA (Clone PC10, Isotype; IgG2a, Kappa, Dako-Denmark) به طور کامل پوشانیده شد. پس از گذشت یک ساعت لام ها در آب جاری شستشو داده شدند و در TBS به مدت ۵ دقیقه قرار گرفتند. سطح بافت با پلیمر نشان دار شده با پراکسیداز پوشانیده شد. سپس لام ها در آب جاری و بافر شستشو داده شدند و با محلول کروموژن-سوبسترا به مدت ۱۵ دقیقه پوشانیده شدند. بعد از شستشو در

آنتی ژن هسته ای تکثیر کننده سلولی PCNA (Proliferating cell nuclear antigen)، یک پروتئین هسته ای ضروری برای متابولیسم اسید نوکلئیک است که در رونویس و ترمیم DNA نقش دارد و در سلول های فعال در حال رشد طی چرخه سلولی بیان می شود. ممکن است بیان PCNA به عنوان مارکر تکثیر سلولی مورد استفاده قرار گیرد زیرا سلول ها هنگام تکثیر، زمان بیشتری در فاز G1/S می مانند (۱۷). ممکن است افزایش سطح PCNA توسط عوامل رشدی ایجاد شود یا نتیجه ای از آسیب DNA در غیاب چرخه سلولی باشد (۱۸). مطالعات، نتایج متفاوتی از بیان P53 را در کیست دنتی ژروس نشان دادند. Ogden و همکاران با سلول های P53 مثبت در کیست دنتی ژروس مواجه نشدند (۱۹)، ولی Li و همکاران سلول های P53 مثبت را در کیست های دنتی ژروس یافتند و گزارش نمودند که بیان عوامل رشدی اپیدرمال در کیست دنتی ژروس با وجود التهاب در نسج همبندی مجاور مرتبط می باشد (۲۰). در بررسی مقالات دریافتیم که بررسی بیان PCNA در کیست های ادنتوژنیک التهابی و غیر التهابی تنها به ادنتوژنیک کراتوسیست محدود می شود. البته بروز نشانگرهای مرتبط با تکثیر سلولی نظیر Ki-67 در کیست های التهابی بیش از غیر التهابی یافت شده است (۲۱). با توجه به نتایج متفاوت در مطالعات مختلف از بروز دو نشانگر مذکور در کیست دنتی ژروس، این تحقیق با هدف بررسی نقش و تأثیر P53 و PCNA در روند تکثیر و رفتار سلول های اپی تلیالی در کیست های دنتی ژروس التهابی و غیر التهابی صورت پذیرفت.

### روش بررسی

در این مطالعه توصیفی-تحلیلی ۲۳ مورد کیست دنتی ژروس (۱۲ مورد التهابی و ۱۱ مورد غیر التهابی) از بایگانی بخش پاتولوژی دهان، فک و صورت دانشکده دندان پزشکی بابل انتخاب شد. اطلاعات بالینی (سن، جنس، محل ضایعه) از پرونده های بیماران استخراج شد. آنگاه از هر بلوک یک برش ۵ میکرونی تهیه و با روش

بیان شد. اگر کمتر از ۱ درصد سلول‌های اپی‌تلیالی رنگ گرفته بودند نمره ۱، ۱ تا ۱۰ درصد نمره ۲، ۱۱ تا ۳۳ درصد نمره ۳، ۳۴ تا ۶۶ درصد نمره ۴ و اگر بیشتر از ۶۷ درصد سلول‌های اپی‌تلیالی رنگ گرفته بودند، نمره ۵ در نظر گرفته شد. اطلاعات به دست آمده پس از ورود به نرم‌افزار SPSS نسخه ۱۷ با استفاده از آزمون آماری Mann-Whitney تجزیه و تحلیل شدند.

### نتایج

در مطالعه حاضر، نتیجه رنگ‌آمیزی ایمونوهیستوشیمی کیست‌های دنتی ژروس التهابی و غیر التهابی بر اساس درصد سلول‌های رنگ گرفته در لایه‌های بازال و سوپرابازال در جدول ۱ و شکل‌های ۱ و ۲ آمده است.

بافر و آب جاری، با هم‌اتوکسیلین رنگ‌آمیزی شدند و پس از یک دقیقه در آب جاری شستشو داده شدند و در محلول سولفات مس ۱ درصد به مدت ۵ دقیقه غوطه‌ور شدند. سپس از الکل‌ها و گزبلل عبور کردند. لام‌ها با Entellan و لامل پوشانیده شدند. بررسی لام‌ها با میکروسکوپ نوری (Olympus BX41, Tokyo, Japan) و بزرگ‌نمایی ۴۰۰ انجام شد. برای شاهد مثبت از نمونه‌های کارسینوم پستان استفاده شد و حذف آنتی‌بادی اولیه به عنوان شاهد منفی در نظر گرفته شد. هسته سلول‌های اپی‌تلیالی که رنگ قهوه‌ای پذیرفتند به عنوان مثبت تلقی شدند. مقادیر مثبت P53 و PCNA به صورت تعداد سلول‌های مثبت در ۱۰۰ سلول (درصد سلول‌های مثبت) از ۱۰ میدان میکروسکوپی (طبق درجه‌بندی Allred (۲۲) در اپی‌تلیوم کیست‌های مورد مطالعه در لایه بازال و سوپرابازال، توسط دو پاتولوژیست،

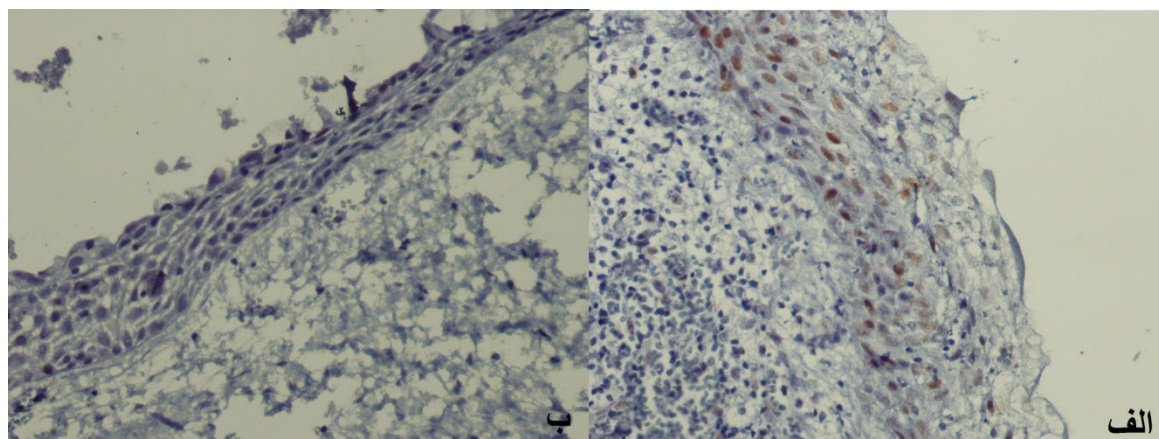
جدول ۱. نتیجه رنگ‌آمیزی ایمونوهیستوشیمی بر اساس درصد سلول‌های رنگ گرفته در لایه‌های بازال و سوپرابازال در کیست‌های دنتی ژروس التهابی و غیر التهابی

نوع نمونه	نوع ژن	محل بروز نشانگر	رنگ‌نگرفته	نمره ۱	نمره ۲	نمره ۳	نمره ۴	نمره ۵
کیست دنتی ژروس التهابی (n=۱۲)	P53	لایه بازال	۵۸ (۷)	۱۶/۷ (۲)	۱۶/۷ (۲)	۸/۳ (۱)	۰ (۰)	۰ (۰)
		سوپرابازال	۷۵ (۹)	۱۶/۷ (۲)	۸/۳ (۱)	۰ (۰)	۰ (۰)	
	PCNA	لایه بازال	۵۰ (۶)	۱۶/۷ (۲)	۸/۳ (۱)	۸/۳ (۱)	۸/۳ (۱)	
		سوپرابازال	۵۰ (۶)	۲۵ (۳)	۸/۳ (۱)	۱۶/۷ (۲)	۰ (۰)	
کیست دنتی ژروس غیر التهابی (n=۱۱)	P53	لایه بازال	۹۰/۹ (۱۰)	۹/۱ (۱)	۹/۱ (۱)	۰ (۰)	۰ (۰)	۰ (۰)
		سوپرابازال	۹۰/۹ (۱۰)	۹/۱ (۱)	۰ (۰)	۰ (۰)	۰ (۰)	
	PCNA	لایه بازال	۷۲/۷ (۸)	۲۷/۳ (۳)	۰ (۰)	۰ (۰)	۰ (۰)	
		سوپرابازال	۷۲/۷ (۸)	۲۷/۳ (۳)	۰ (۰)	۰ (۰)	۰ (۰)	

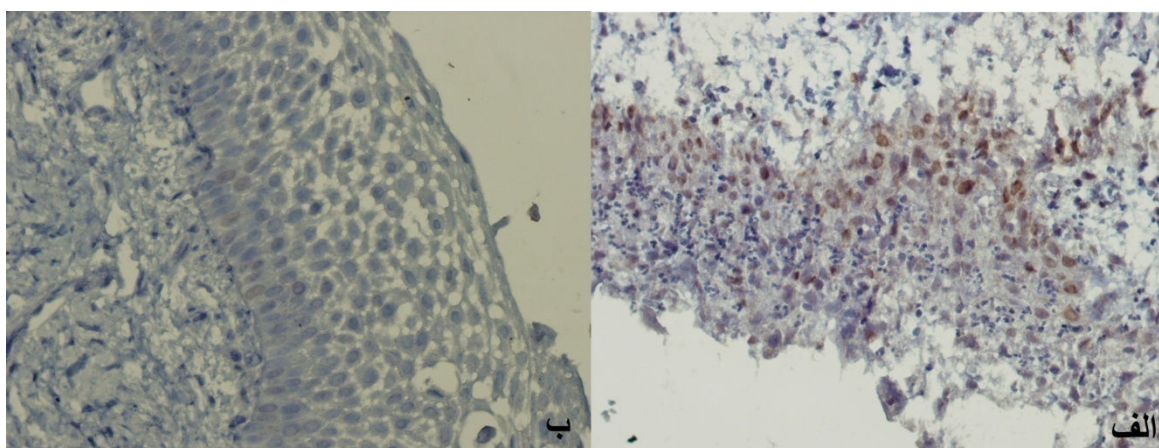
مقادیر داخل پرانتز تعداد نمونه می‌باشند

دنتی ژروس التهابی و غیر التهابی به دست نیامد ( $P = 0/169$ ) و  $P = 0/211$  به ترتیب برای بروز P53 و PCNA در لایه بازال و  $P = 0/525$  و  $P = 0/235$  به ترتیب برای بروز P53 و PCNA در لایه سوپرابازال).

کیست دنتی ژروس التهابی نسبت به کیست دنتی ژروس غیر التهابی میزان متفاوتی از بیان P53 و PCNA را در لایه های بازال و سوپرابازال نشان نداد. با استفاده از آزمون Mann-Whitney رابطه معنی داری در بروز نشانگرهای P53 و PCNA در لایه های بازال و سوپرابازال کیست های



شکل ۱. بیان نشانگر P53 در کیست دنتی ژروس التهابی (الف) و غیر التهابی (ب)



شکل ۲. بیان نشانگر PCNA در کیست دنتی ژروس التهابی (الف) و غیر التهابی (ب)

## بحث

مדיاتورهای آماسی بر روی این پروتئین ها اثر ندارند یا اثر یکدیگر را متعادل می کنند. به عبارت دیگر، ممکن است چندین میانجی التهابی در این زمینه تداخل نمایند و اثر تداخلی آنها منجر به عدم تأثیر بر روی بیان P53 و PCNA گردد. نتایج این مطالعه با نتایج حاصل از مطالعه Clark و

بررسی بیان نشانگرهای P53 و PCNA در کیست های دنتی ژروس التهابی و غیر التهابی نشان داد که میزان بیان این نشانگرها تفاوت معنی داری در لایه های بازال و سوپرابازال ندارد. بنابراین می توان نتیجه گرفت که التهاب و

می‌شود. آنچه در ارتباط با این پروتئین توسط تکنیک ایمونوهیستوشیمی مورد بررسی قرار می‌گیرد، پروتئین غیر طبیعی است که به علت موتاسیون در ژن مربوطه و یا به علت تجمع پروتئین غیر فانکشنال اتفاق می‌افتد. اگر چه P53 به طور غیر مستقیم در تکثیر سلولی نقش دارد اما برای اندازه‌گیری میزان فعالیت پرولیفراتیو سلول‌ها روش‌های مختلفی پیشنهاد شده است که بر این اساس، نشانگر PCNA در کیست‌های مذکور مورد مطالعه قرار گرفت.

چندین مطالعه اثر مستقیم التهاب را روی سلول‌های اپی‌تلیالی یافتند. این اثر از طریق اتصال مستقیم سلول‌های التهابی است یا آن را به پاسخ غیر مستقیم گروهی از سیتوکاین‌ها یا کموکاین‌های تولید شده توسط سلول‌های التهابی نسبت دادند (۳۲-۳۰). به عبارت دیگر، سیتوکاین‌های تولید شده از سلول‌های التهابی می‌تواند سبب تکثیر سلول‌های اپی‌تلیالی گردند. هیپرپلازی التهابی در پاسخ به تحریک التهابی فرایند شناخته شده‌ای به ویژه در کیست‌های با منشأ التهابی رخ می‌دهد اما در کیست‌های ادنتوژنیک تکاملی این تغییر به دلیل وجود تحریک التهابی در نتیجه عفونت یا تروما مشاهده می‌شود. در مطالعه حاضر با توجه به عدم وجود اختلاف مشخص در بیان مارکرهای PCNA و P53 بین کیست‌های دنتی ژروس التهابی و غیر التهابی، نمی‌توان اثر التهاب را در تکثیر سلول‌های اپی‌تلیالی در کیست‌های مذکور مؤثر دانست.

به نظر می‌رسد که التهاب تأثیری در بیان P53 و PCNA در کیست‌های دنتی ژروس التهابی و غیرالتهابی ندارد. به عبارت دیگر با توجه به یافته‌های به دست آمده می‌توان گفت که تأثیر التهاب بر روی تکثیر سلولی در کیست دنتی ژروس تأیید نمی‌شود و به نظر می‌رسد که افزایش مدیاتورهای آماسی تنها به میزان کمی توانسته است با تأثیر بر چرخه سلولی باعث پرولیفراسیون سلول‌های بازال شود. بنابراین به نظر می‌رسد که به دلیل نقش عوامل واسطه‌ای، در این راستا جهت روشن شدن نقش التهاب در کیست دنتی ژروس مطالعات بیشتر لازم است.

همکاران (۲۳) و خلیلی و همکاران (۲۱) از نظر بیان P53 هم‌خوانی داشت. Odgen و همکاران نیز با سلول‌های P53 مثبت در کیست دنتی ژروس مواجه نشدند (۱۹)، ولی Li و همکاران سلول‌های P53 مثبت را در کیست‌های دنتی ژروس یافتند. آنان گزارش نمودند که بیان عوامل رشدی اپیدرمال در کیست دنتی ژروس، با وجود التهاب در نسج همبندی مجاور مرتبط است (۲۰).

از طرفی Sloodweg و همکاران شدت رنگ‌پذیری سلول‌ها را در ارتباط با پرولیفراسیون سلولی در نظر گرفتند و به این نتیجه رسیدند که سلول‌های P53 مثبت با رنگ‌پذیری بالاتر، دارای پرولیفراسیون بیشتر نیز می‌باشند (۲۴).

البته سلول‌های بیان‌کننده PCNA در لایه‌های بازال و سوپرابازال در کیست دنتی ژروس توسط Zain و Sudiono و نیز گزارش شده است (۲۵). همچنین de Paula و همکاران نقش آماس را بر روی میزان تکثیر سلول‌های اپی‌تلیالی در ادنتوژنیک کراتوسیست‌های التهابی و غیر التهابی ارزیابی نمودند و نتیجه گرفتند که فعالیت تکثیری در سلول‌های اپی‌تلیالی نوع التهابی بالاتر است (۲۶).

التهاب موجود در دیواره کیست نه فقط مورفولوژی اپی‌تلیالی آن را تغییر می‌دهد بلکه ممکن است بر روی توان تکثیر سلول‌های اپی‌تلیالی کیست مؤثر باشد (۲۷). در فرایند تکثیر سلولی نیاز به تقسیم سلول وجود دارد. این تقسیم تحت کنترل مولکول‌های بیان شده در چرخه سلولی می‌باشد. بی‌نظمی و افزایش پرولیفراسیون سلول‌ها در ضایعات مختلفی نظیر سرطان‌ها و کیست‌ها ایجاد می‌شود (۲۸). توان تکثیر سلولی را به طریقه ایمونوهیستوشیمی توسط PCNA می‌توان بررسی نمود زیرا اختلال در عملکرد چرخه سلولی موجب افزایش بیان نشانگرهای مرتبط با پرولیفراسیون نظیر PCNA می‌گردد (۲۹). نقش P53 نیز در ضایعات مختلف در مطالعات متعددی مورد بررسی قرار گرفته است. این پروتئین دارای نقش‌های متفاوتی می‌باشد و در هنگام آسیب DNA از طریق سایر مولکول‌ها باعث دو روند جدا از هم یعنی توقف چرخه سلولی و آپوپتوز

## References

1. Neville BW, Damm DD, Allen C, Bouquot JE. Oral and maxillofacial pathology. 3<sup>rd</sup> ed. Philadelphia, PA: W.B. Saunders; 2009. p. 116-20, 590-2, 594-6.
2. Regezi JA, Sciubba JJ, Jordan RCK. Oral pathology: clinical pathologic correlations. 5<sup>th</sup> ed. Philadelphia, PA: W.B. Saunders Elsevier; 2008. p. 237-9, 245-50.
3. Adelsperger J, Campbell JH, Coates DB, Summerlin DJ, Tomich CE. Early soft tissue pathosis associated with impacted third molars without pericoronal radiolucency. *Oral Surg Oral Med Oral Pathol Oral Radiol Endod* 2000; 89(4): 402-6.
4. Benn A, Altini M. Dentigerous cysts of inflammatory origin. A clinicopathologic study. *Oral Surg Oral Med Oral Pathol Oral Radiol Endod* 1996; 81(2): 203-9.
5. Clauser C, Zuccati G, Barone R, Villano A. Simplified surgical-orthodontic treatment of a dentigerous cyst. *J Clin Orthod* 1994; 28(2): 103-6.
6. Levine AJ. p53, the cellular gatekeeper for growth and division. *Cell* 1997; 88(3): 323-31.
7. Nylander K, Dabelsteen E, Hall PA. The p53 molecule and its prognostic role in squamous cell carcinomas of the head and neck. *J Oral Pathol Med* 2000; 29(9): 413-25.
8. Olson MO. Sensing cellular stress: another new function for the nucleolus? *Sci STKE* 2004; 2004(224): e10.
9. Olson MO, Dunder M. The moving parts of the nucleolus. *Histochem Cell Biol* 2005; 123(13): 203-16.
10. Kumar V, Robbins CL. Robbins basic pathology. 8<sup>th</sup> ed. Philadelphia, PA: Saunders/Elsevier, 2007. p. 153-4.
11. Agarwala SS. Paraneoplastic syndromes. *Med Clin North Am* 1996; 80(1): 173-84.
12. Chang F, Syrjanen S, Syrjanen K. Implications of the p53 tumor-suppressor gene in clinical oncology. *J Clin Oncol* 1995; 13(4): 1009-22.
13. Ozveren A, Tuskan C, Yaltirik M, Atalay B, Erseven G. Expression of the tumour suppressor gene p53 in odontogenic cysts. *Turk J Med Sci* 2003; 32: 243- 7.
14. de Oliveira MG, Lauxen IS, Chaves AC, Rados PV, Sant'Ana FM. Immunohistochemical analysis of the patterns of p53 and PCNA expression in odontogenic cystic lesions. *Med Oral Patol Oral Cir Bucal* 2008; 13(5): E275-E280.
15. Cruz IB, Snijders PJ, Meijer CJ, Braakhuis BJ, Snow GB, Walboomers JM, et al. p53 expression above the basal cell layer in oral mucosa is an early event of malignant transformation and has predictive value for developing oral squamous cell carcinoma. *J Pathol* 1998; 184(4): 360-8.
16. Pillai G, Roberts H, Gatter K, Pezzella F. p53 expression in normal paraffin-embedded tissue using different antibodies and antigen retrieval buffer systems. *Histopathology* 2003; 42(1): 83-7.
17. Kelman Z. PCNA: structure, functions and interactions. *Oncogene* 1997; 14(6): 629-40.
18. Li TJ, Browne RM, Matthews JB. Quantification of PCNA+ cells within

- odontogenic jaw cyst epithelium. *J Oral Pathol Med* 1994; 23(4): 184-9.
19. Ogden GR, Chisholm DM, Kiddie RA, Lane DP. p53 protein in odontogenic cysts: increased expression in some odontogenic keratocysts. *J Clin Pathol* 1992; 45(11): 1007-10.
  20. Li T, Browne RM, Matthews JB. Immunocytochemical expression of growth factors by odontogenic jaw cysts. *Mol Pathol* 1997; 50(1): 21-7.
  21. Khalili M, Motahhary P, Afsharianzadeh M. Immunohistochemical evaluation of p53 and ki-67 expression in selected developmental and inflammatory odontogenic cysts. *JIDA* 2010; 22(3): 182-9. [In Persian].
  22. Allred DC, Harvey JM, Berardo M, Clark GM. Prognostic and predictive factors in breast cancer by immunohistochemical analysis. *Mod Pathol* 1998; 11(2): 155-68.
  23. Clark P, Marker P, Bastian HL, Krogdahl A. Expression of p53, Ki-67, and EGFR in odontogenic keratocysts before and after decompression. *J Oral Pathol Med* 2006; 35(9): 568-72.
  24. Slootweg PJ. p53 protein and Ki-67 reactivity in epithelial odontogenic lesions. An immunohistochemical study. *J Oral Pathol Med* 1995; 24(9): 393-7.
  25. Sudiono J, Zain RB. PCNA expression in epithelial linings of odontogenic cysts. *Annals of Dentistry* 2003; 10(1): 1-5.
  26. de Paula AM, Carvalhais JN, Domingues MG, Barreto DC, Mesquita RA. Cell proliferation markers in the odontogenic keratocyst: effect of inflammation. *J Oral Pathol Med* 2000; 29(10): 477-82.
  27. Kaplan I, Hirshberg A. The correlation between epithelial cell proliferation and inflammation in odontogenic keratocyst. *Oral Oncol* 2004; 40(10): 985-91.
  28. Saracoglu U, Kurt B, Gunhan O, Guven O. MIB-1 expression in odontogenic epithelial rests, epithelium of healthy oral mucosa and epithelium of selected odontogenic cysts. An immunohistochemical study. *Int J Oral Maxillofac Surg* 2005; 34(4): 432-5.
  29. Brown DC, Gatter KC. Ki67 protein: the immaculate deception? *Histopathology* 2002; 40(1): 2-11.
  30. Parkos CA. Cell adhesion and migration. I. Neutrophil adhesive interactions with intestinal epithelium. *Am J Physiol* 1997; 273(4 Pt 1): G763-G768.
  31. Murdoch C, Monk PN, Finn A. Functional expression of chemokine receptor CXCR4 on human epithelial cells. *Immunology* 1999; 98(1): 36-41.
  32. Tanaka Y, Kojima H, Miyazaki H, Koga T, Moriyama H. Roles of cytokines and cell cycle regulating substances in proliferation of cholesteatoma epithelium. *Laryngoscope* 1999; 109(7 Pt 1): 1102-7.



## Comparison of the Expression Level of P53 and Proliferating Cell Nuclear Antigen (PCNA) Genes in the Inflamed and Non-Inflamed Dentigerous Cysts

Seyedmajidi M., D.D.S, M.Sc<sup>1,2\*</sup>, Keshmiri N., D.D.S.<sup>3</sup>, Nafarzadeh S., D.D.S, M.Sc<sup>1</sup>, Bijani A., M.D.<sup>4</sup>

1. Assistant Professor, Department of Oral and Maxillofacial Pathology, School of Dentistry, Babol University of Medical Sciences, Babol, Iran
2. Dental Materials Research Center, Babol University of Medical Sciences, Babol, Iran
3. Students' Research Committee, Babol University of Medical Sciences, Babol, Iran
4. Non-communicable Pediatrics Diseases Research Center, Babol University of Medical Sciences, Babol, Iran

\* Corresponding author; Email: ms\_majidi79@yahoo.com

(Received: 26 Nov. 2011

Accepted: 4 July 2012)

### Abstract

**Background & Aims:** The role of P53 and proliferating cell nuclear antigen (PCNA) genes in inflamed and non-inflamed odontogenic cysts is related to cell proliferation but it is unclear. The aim of this study was immunohistochemical evaluation of P53 and PCNA expression in inflamed and non-inflamed dentigerous cysts.

**Methods:** In the present study, 23 dentigerous cysts (12 inflamed and 11 non-inflamed) were surveyed. Three microns slices were got from paraffined blocks and stained with P53 and PCNA antibodies by immunohistochemistry. Slides were seen by oral pathologist with optical microscope (Olympus BX41) in  $\times 400$  magnification and scored by Allred scoring. Data were analyzed by Mann-Whitney test via SPSS software.

**Results:** Percent of stained cells in inflamed compared non-inflamed dentigerous cyst did not show any significant difference for expression level of P53 and PCNA in basal and suprabasal layers ( $P > 0.05$ ).

**Conclusion:** It seems that inflammation does not affect on expression level of P53 and PCNA in dentigerous cyst.

**Keywords:** P53, Proliferating cell nuclear antigen (PCNA), Dentigerous cyst, Inflammation