

اثر تزریق داخل مفصلی دو مهارگر TNF α بر هیستوپاتولوژی و اثر انفوزیون موضعی این داروها بر جریان خون مفصل التهابی مزمن در خرگوش

طاهره قدیری^۱، دکتر حمید نجفی پور^{۲*}، دکتر محمدرضا شکیبی^۳

خلاصه

مقدمه: داروهای ضد TNF α رده جدیدی از داروهای مورد استفاده برای درمان بیماری‌های التهابی مفصلی می‌باشند که به صورت سیستمیک استفاده می‌شوند ولی به علت قیمت بسیار بالا و بعضی عوارض جانبی استفاده محدودی دارند. هدف این تحقیق بررسی اثر تزریق داخل مفصلی (موضعی) دو مهارگر TNF α یعنی Infliximab و Etanercept بر هیستوپاتولوژی و هم‌چنین به علت نقش مهم جریان خون در عملکرد مفصل، بررسی اثر انفوزیون موضعی این داروها بر جریان خون مفصل التهابی مزمن بود.

روش: ۴۲ خرگوش سفید نژاد نیوزلندی بعد از ایجاد التهاب مزمن به روش القای آرتريت توسط آنتی ژن به طور تصادفی در دو گروه هیستوپاتولوژی و جریان خون قرار گرفتند. هر گروه به سه زیر گروه شاهد (سرم فیزیولوژی)، Etanercept و Infliximab تقسیم شد. در حیوانات گروه اول ۲ هفته بعد از ایجاد التهاب مزمن تزریق داخل مفصلی سرم فیزیولوژی، ۴ میلی گرم Etanercept و یا ۱۶ میلی گرم Infliximab صورت گرفت و ۲ هفته بعد (پایان هفته چهارم) از مفصل زانوی آنها مقاطع میکروسکوپی تهیه و از نظر هیپرپلازی لایه سینوویال، هیپرپلازی ویلوس، انفیلتراسیون سلول‌های التهابی و تشکیل پانوس با هم و با مقاطع میکروسکوپی از مفصل ۲ حیوان سالم مقایسه گردید. گروه دوم نیز ۴ هفته پس از ایجاد التهاب مزمن تحت انفوزیون موضعی شریان نزدیک مفصلی Etanercept، Infliximab و یا سرم فیزیولوژی قرار گرفتند. فشارخون شریانی از کانول کاروتید و جریان خون مفصل توسط دستگاه لیزر داپلر ثبت گردید.

یافته‌ها: تزریق داخل مفصلی Etanercept و Infliximab اثر معنی داری بر شاخص‌های هیستوپاتولوژی مفصل التهابی مزمن نداشت. سرم فیزیولوژی اثر معنی داری بر جریان خون و مقاومت عروقی مفصل نداشت. Etanercept سبب افزایش معنی دار جریان خون مفصل به میزان $63/8 \pm 16/1$ درصد و کاهش معنی دار مقاومت عروقی به میزان $42/2 \pm 4/4$ درصد گردید. Infliximab نیز جریان خون مفصل را به میزان $70/6 \pm 21/1$ درصد افزایش و مقاومت عروقی را به میزان $38/7 \pm 6/3$ درصد کاهش داد.

نتیجه‌گیری: علی‌رغم عدم تأثیر معنی دار از نظر هیستوپاتولوژی، Infliximab و Etanercept با افزایش جریان خون مفصل التهابی مزمن و کاهش شرایط هیپوکسی حاکم بر آن احتمالاً می‌توانند پیش‌آگهی بیماری رماتیسم مفصلی را بهبود بخشند.

واژه‌های کلیدی: آرتريت مفصلی، داروهای ضد TNF α ، Infliximab، Etanercept، هیستوپاتولوژی، جریان خون مفصل، خرگوش

۱- دانشجوی کارشناسی ارشد فیزیولوژی، گروه فیزیولوژی و فارماکولوژی، دانشکده پزشکی افضلی پور و مرکز تحقیقات فیزیولوژی، دانشگاه علوم پزشکی کرمان ۲- استاد فیزیولوژی، مرکز

تحقیقات فیزیولوژی، دانشگاه علوم پزشکی کرمان ۳- دانشیار روماتولوژی، گروه داخلی، دانشکده پزشکی افضلی پور و مرکز تحقیقات فیزیولوژی، دانشگاه علوم پزشکی کرمان

* نویسنده مسؤول، آدرس: گروه فیزیولوژی و فارماکولوژی، دانشکده پزشکی افضلی پور، انتهای بلوار ۲۲ بهمن، کرمان • آدرس پست الکترونیک: najafipourh@kmu.ac.ir

مقدمه

به پاسخ بافت‌های زنده به صدمه، التهاب گفته می‌شود. روند التهاب سبب حذف یا رقیق سازی عامل آسیب رسان می‌گردد (۱). آرتریت روماتوئید (RA) یک بیماری اتوایمیون مزمن التهابی بوده و ۱-۵ درصد جمعیت بالغین را مبتلا می‌سازد. پاتولوژی عمده RA در سینوویوم مفصلی رخ داده و شامل التهاب لایه سینوویال پوشاننده مفصل می‌باشد. با گذشت زمان بافت سینوویال ملتهب به صورت نامنظم رشد کرده تشکیل بافت تومور مانند مهاجمی به نام پانوس می‌دهد (۲). غضروف‌های مفصلی بافت‌های فاقد عروق هستند و نیازهای غذایی و اکسیژنی خود را از مایع مفصلی که از عروق مفصلی تراوش می‌شود تأمین می‌نمایند (۲). رابطه قوی میان جریان خون مفصلی و فشار اکسیژن (PO_2) مایع سینوویال اهمیت مکانیسم‌های تنظیم‌کننده جریان خون را در مفصل تأیید می‌نماید. PO_2 مایع مفصلی کمتر از PO_2 خون شریانی بوده (۳) و در شرایط التهاب کاهش بیشتری پیدا می‌کند (۴). تشدید وضعیت هیپوکسی در مفاصل ملتهب از طریق فعال کردن فاکتور HIF-1 (Hypoxia induced factor) موجب آنژیوژنز می‌شود ولی این رشد عروقی که در پانوس و سینوویوم صورت می‌گیرد نه تنها به بهبودی در هیپوکسی مفصل منجر نمی‌شود بلکه با ایجاد رادیکال‌های آزاد رشد پانوس و تخریب مفصل را سرعت می‌بخشد (۵). بیماری RA با تخریب پیشرونده غضروف و استخوان مشخص می‌گردد که به کاهش عملکرد مفصل (۲) و کاهش کیفیت زندگی مبتلایان منتهی می‌گردد (۶). بسیاری از سیتوکین‌ها، کموکین‌ها و فاکتورهای رشد پیش التهابی در مفاصل بیمار بیان می‌شوند (۷) و با فهم پاتوفیزیولوژی RA در دهه اخیر داروهای جدیدی بر مبنای هدف قرار دادن سایتوکین‌ها شکل گرفته است (۸). TNF α سیتوکین پیش التهابی است که نقش محوری در پاتوژنز التهاب سینوویوم بازی می‌کند و سطح آن در مفاصل التهابی افزایش قابل ملاحظه‌ای دارد (۹). لذا امروزه از بلوکرهای TNF α برای درمان RA استفاده می‌شود (۱۰). Etanercept (گیرنده محلول) و

Infliximab (آنتی‌بادی منوکلونال) دو داروی مهارگر TNF α هستند که کارایی آنها برای درمان RA به روش تزریقی سیستمیک تأیید شده است (۱۱). حسن این داروها نسبت به داروهای قدیمی‌تر مثل ضد التهاب‌های غیر استروئیدی (NSAIDs) این است که شروع اثر سریع‌تری داشته (۱۲) و تخریب مفصل را کاهش داده یا متوقف می‌کنند (۱۳). اشکال عمده‌ی این داروها قیمت بسیار زیاد آنها و افزایش خطر عفونت‌های فرصت‌طلب مانند سل و برخی عوارض دیگر مثل لنفوم در استفاده سیستمیک آنها می‌باشد (۱۴). به همین دلایل، مطالعات اخیر به سوی بررسی امکان تزریقی موضعی داخل مفصلی این داروها سوق داده شده (۱۵) ولی بررسی اثرات درمانی این روش بر اساس یافته‌های بالینی بوده و بررسی اثر آنها بر هیستوپاتولوژی مفصل و یا اثر آنها بر جریان خون مفصلی صورت نگرفته است. بنابر این با توجه به اهمیت جریان خون مفصلی و نقش هیپوکسی در پیشبرد فرایند التهاب و نقش کلیدی TNF α در پاتولوژی RA در این مطالعه اثر استفاده موضعی دو داروی مهارگر TNF α بر هیستوپاتولوژی و جریان خون مفصل التهابی مزمن بررسی گردید.

روش بررسی

مطالعه بر روی ۴۲ خرگوش سفید نژاد نیوزیلندی از هر دو جنس با محدوده وزنی ۲-۳kg انجام شد. حیوانات در طول مدت آزمایش در شرایط یکسان محیطی نگهداری شدند و از غذای فشرده‌ی مخصوص تغذیه شدند. التهاب مزمن با روش AIA (القای آرتریت از طریق آنتی‌ژن) ایجاد گردید (۱۶). با این روش التهابی ایجاد می‌شود که از لحاظ هیستولوژی مشابه آرتریت روماتوئید انسانی است (۱۷). به این منظور حیوانات به وسیله محلول گازی هالوتان ۳٪ در O_2 (۳۰٪) و N_2O (۶۷٪) بی‌هوش شده، سپس به وسیله تزریقی ۱ml از مخلوط هموژن محلول ۴ میلی‌گرم در میلی‌لیتر mBSA (آلبومین متیله گاوی) در سرم فیزیولوژی و ادجوانت کامل فروند (Freund complete adjuvant) که با نسبت حجمی ۱:۱ تهیه شده بود در روزهای ۱۴ و ۲۸

۱۶mg برای خرگوش به دست آمد.

تزریق داخل مفصلی مهارگران TNF α

حیوانات گروه اول ۱۴ روز پس از تزریق داخل مفصلی mBSA ابتدا با روش بی‌هوشی گازی ذکر شده در فوق بی‌هوش شدند و آن‌گاه ۰/۵ میلی‌لیتر محلول حاوی داروی مربوطه یا سرم فیزیولوژی با رعایت شرایط استریل با سرنگ ۲۸ G از میان تاندون پاتلا در داخل مفصل زانوی ملتهب تزریق می‌شد. به این صورت که ۰/۲۵ml در داخل فضای خلفی (با فرو بردن بیشتر سوزن) و ۰/۲۵ml در داخل فضای قدامی مفصلی تزریق شود. حیوانات در روز ۲۸ بعد از القای التهاب ابتدا با تزریق ۶۰mg/kg تیوپنتال‌سدیم به صورت عمیق بی‌هوش شده و با قطع رگ‌های ناحیه گردن قربانی شدند. سپس مفصل زانوی راست بعد از باز کردن پوست و برداشتن فاشیا و جدا کردن عضلات اطراف مفصل از یک سانتی‌متر بالا (استخوان ران) و یک سانتی‌متر پایین (استخوان تیبیا) قطع و در محلول فرمالین ۱۰٪ قرار داده شد تا بافت فیکس شود. آن‌گاه مفاصل مذکور به آزمایشگاه پاتولوژی ارسال می‌شدند تا پس از تهیه مقاطع بافت‌شناسی، با استفاده از روش Kapila مورد ارزیابی بافت‌شناسی قرار گیرند (۱۶). بر اساس این روش شاخص‌های بافتی به صورت زیر نمره‌دهی گردید:

الف) هیپرپلازی سینوویوم:

صفر: یک تا سه لایه سلولی، یک: ۴-۶ لایه سلولی، دو: ۷ لایه و بیشتر

ب) هیپرپلازی ویلوس:

صفر: وجود ندارد، یک: کم، پراکنده و کوتاه، دو: مشخص و بلند، سه: مشخص و فراوان

ج) میزان ارتشاح سلول‌های تک‌هسته‌ای:

صفر: نرمال، یک: خفیف، دو: متوسط، سه: شدید، چهار: ارتشاح سلولی زیاد همراه با فولیکول‌های لنفوئیدی

د) تشکیل پانوس:

صفر: وجود ندارد، یک: پرولیفراسیون خفیف تا متوسط سینوئوسیت‌ها و تهاجم بافتی به دیسک، غضروف یا

حساس شدند. تزریق در ۵ نقطه از پشت گردن حیوان (هر نقطه ۰/۲ میلی‌لیتر) پس از تراشیدن مو و ضد عفونی ناحیه به صورت داخل پوستی انجام شد. برای اطمینان از حساس شدن حیوانات در روز ۷ با تزریق زیر پوستی ۰/۲ml محلول آنتی‌ژن (۰/۲mg/ml) در ناحیه ران حیوان یک تست حساسیت تأخیری (Delayed test of hypersensitivity) به عمل می‌آمد. قبل از تزریق و ۲۴ ساعت بعد از آن با استفاده از کولیس قطر پوست ناحیه تزریق اندازه‌گیری می‌شد. افزایش ضخامت پوست به حداقل دو برابر به عنوان مثبت بودن تست تلقی می‌شد. در صورت مثبت بودن تست، ۰/۵ میلی‌لیتر محلول ۲ میلی‌گرم در میلی‌لیتر mBSA در سرم فیزیولوژی به داخل مفصل زانوی پای راست حیوان تزریق می‌شد. روز تزریق داخل مفصلی آنتی‌ژن به عنوان روز صفر مطالعه منظور گردید. با این روش ۴ هفته پس از تزریق داخل مفصلی، التهاب مزمن به طور کامل ایجاد می‌گردد. پس از تزریق داخل مفصلی آنتی‌ژن حیوانات به طور تصادفی در دو گروه بررسی اثر هسیتوپاتولوژی و بررسی اثر بر جریان خون مفصل قرار گرفتند. سپس حیوانات هر دو گروه به سه زیر گروه حلال سرم فیزیولوژی (n=۷) Etanercept و (n=۶) Infliximab تقسیم شدند.

تعیین دوز داروها

به دلیل این که مرجعی در مورد دوز داخل مفصلی داروهای Infliximab و Etanercept در خرگوش وجود نداشت و با توجه به این که در انسان هر ویال ۲۵ میلی‌گرمی Etanercept یک‌بار داخل مفصل تزریق می‌گردد (۱۸) و با اندازه‌گیری عینی معلوم گردید محیط و در نتیجه سطح داخل مفصلی انسان حدود ۱۲ برابر خرگوش است، بنابراین دوز دارو به ازای هر مفصل خرگوش ۲mg است، محاسبه شد و چون دوز دارو در حیوانات کوچک بیش از دوز انسانی است، برای خرگوش این دوز دو برابر میزان محاسبه شده یعنی ۴mg تعیین گردید. در مورد Infliximab هم به همین شیوه عمل کرده و از آنجا که دوز مصرفی در تزریق داخل مفصلی در انسان ۱۰۰mg می‌باشد (۱۹)، دوز

قدامی مفصل را برداشته و پس از کالیبراسیون دستگاه پروب آن روی کپسول قدامی فیکس می‌شد. در پایان اعمال جراحی حیوان به مدت ۱ ساعت به حال خود گذاشته می‌شد تا اثر استرس ناشی از اعمال جراحی به حداقل برسد.

انفوزیون موضعی داروها

در پایان دوره استراحت پس از جراحی، ۴ میلی‌گرم Etanercept و یا ۱۶ میلی‌گرم Infliximab در ۲۰ میلی‌لیتر سرم فیزیولوژی حل می‌شد. سپس حیوان تحت انفوزیون یکی از داروهای مذکور و یا هم حجم آن سرم فیزیولوژی با سرعت ۱ ml/min قرار می‌گرفت. در طول مدت انفوزیون جریان خون به وسیله دستگاه LDF ثبت می‌شد. هم‌زمان فشارخون نیز بر روی نوار فیزیوگراف ثبت می‌گردید. برای حفظ بی‌هوشی حیوان در سطح مناسب در طول آزمایش تیوپنتال سدیم به میزان ۱۰ میلی‌گرم بر کیلوگرم در ساعت تزریق می‌شد. در پایان آزمایش با تزریق داخل قلبی ۳-۵ میلی‌لیتر کلروپتاسیم دو مولار به زندگی حیوان خاتمه داده می‌شد.

درصد تغییرات جریان خون و فشارخون در هر مرحله از آزمایش، طبق فرمول زیر محاسبه گردید:

$$100 \times \frac{b - a}{a} = \text{درصد تغییر در متغیر (جریان یا فشار) در هر مرحله}$$

که در آن a مقدار متغیر قبل از مداخله و b مقدار متغیر بعد از مداخله است.

به عنوان مثال اگر عدد جریان خون قبل از تزریق یک دارو، ۱۸۴ و بعد از آن ۵۶ باشد درصد تغییر در جریان خون برابر $69.6\% = 100 \times \frac{56 - 184}{184}$ بوده یعنی ۶۹/۶ درصد کاهش داشته است. برای محاسبه فشار متوسط شریانی، مقادیر فشار سیستولی و دیاستولی شریانی از روی منحنی فشارخون روی نوار فیزیوگراف استخراج و از فرمول زیر استفاده شد:

$$Pd + \frac{1}{3}(Ps - Pd) = \text{فشار متوسط شریانی}$$

که در آن Ps فشار سیستولی و Pd فشار دیاستولی شریانی است. مقاومت عروقی با استفاده از فرمول معادل قانون اهم

$$R = \frac{\Delta P}{Q}$$

محاسبه گردید:

استخوان، دو: تهاجم متوسط سینوویوسیت‌ها و سلول‌های التهابی تک‌هسته‌ای به دیسک، غضروف یا استخوان، سه: تهاجم شدید سینوویوسیت‌ها و سلول‌های التهابی تک‌هسته‌ای به دیسک، غضروف یا استخوان.

فرم گزارش حاوی این پارامترها در اختیار دو پاتولوژیست قرار گرفت تا نتایج بررسی هر مقطع میکروسکوپی را مستقل از یکدیگر در یک فرم مجزا وارد نمایند.

در اعلام نظر هر پاتولوژیست (۵ مقطع میکروسکوپی برای هر مفصل زانو که از مقاطع یکسان از مفاصل مختلف تهیه شده بود)، بالاترین درجه‌ای که به هر یک از پارامترها داده شده بود، مد نظر قرار گرفت. در صورت اختلاف نظر اندک بین دو پاتولوژیست میانگین نظریات لحاظ می‌شد و در صورتی که اختلاف زیاد بود، مقطع میکروسکوپی مجدداً مورد بررسی دو پاتولوژیست قرار می‌گرفت تا نظر نهایی مشخص شود. دو حیوان سالم نیز بی‌هوش و قربانی شده و مفاصل آنها به پاتولوژی ارسال می‌شد تا به عنوان مبنای مقایسه بافت‌شناسی مورد استفاده قرار گیرند.

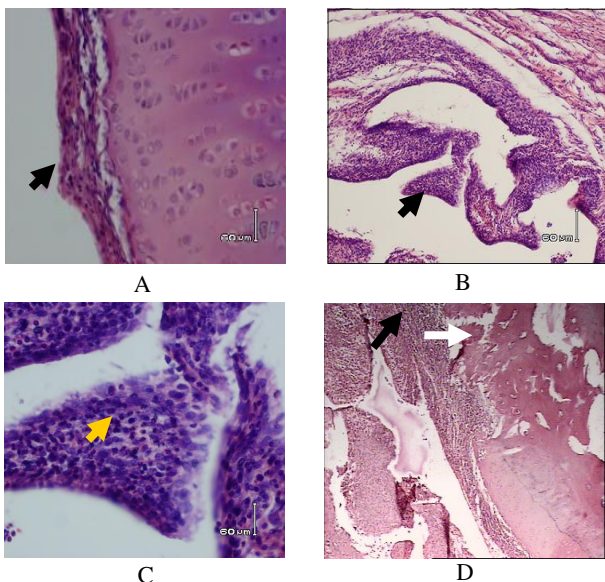
بررسی اثر داروها بر جریان خون مفصلی

آماده‌سازی حیوان

حیوانات گروه دوم ۴ هفته پس از تزریق داخل مفصلی آنتی‌ژن (mBSA) ابتدا با تزریق داخل صفاقی ۵۰ mg/kg تیوپنتال سدیم بی‌هوش شدند. پس از تراشیدن پوست ناحیه گردن تراشه کانول گذاری می‌شد و سپس شریان کاروتید نیز کانول گذاری شده و کانول به ترنسدیوسر فشار و فیزیوگراف وصل می‌شد تا در طول آزمایش فشارخون از این طریق ثبت گردد. سپس پوست پای راست حیوان در پایین ناحیه مفصل زانو و در طول شریان صافن برش داده شده با کانول مناسب شریان صافن زیر میکروسکوپ جراحی کانول گذاری می‌شد و نوک کانول تا مقابل مفصل زانو به بالا هدایت می‌شد تا امکان تزریق داروها در ورودی عروق مفصلی فراهم گردد. از دستگاه جریان‌سنج لیزر داپلر (LDF) به منظور ثبت جریان خون در طول آزمایش استفاده شد. برای این کار ابتدا پوست و فاشیای ناحیه کپسول

نتایج هیستولوژی گروه شاهد (درمان نشده)

تصویر ۲ مقاطع میکروسکوپی مربوط به مفصل التهابی مزمن گروه سرم فیزیولوژی (درمان نشده) را نشان می‌دهد. هیپرپلازی سینوویوم در این گروه عمدتاً به صورت ۴-۶ لایه سلولی دیده می‌شود (تصویر A-۲). در مقاطع میکروسکوپی این گروه هیپرپلازی ویلوس مشاهده می‌گردد، ویلوس‌های دیده شده اغلب کوتاه و پراکنده می‌باشند (تصویر B-۲). ارتشاح خفیف تا متوسط سلول‌های التهابی تک هسته‌ای (تصویر C-۲) و گاهی فولیکول‌های لنفوئیدی در مقاطع میکروسکوپی این گروه مشاهده می‌گردد. تهاجم سینوویوسیت‌ها و لنفوسیت‌ها به غضروف و استخوان دیده می‌شود (تصویر D-۲) که همه علائم فوق نشانه وجود التهاب مزمن است.



تصویر ۲. مقاطع میکروسکوپی گروه سرم فیزیولوژی (درمان نشده)
 A. هیپرپلازی لایه سینوویال، بزرگ‌نمایی ۴۰۰x
 B. هیپرپلازی ویلوس، بزرگ‌نمایی ۴۰x
 C. ارتشاح سلول‌های التهابی (تک هسته‌ای)، بزرگ‌نمایی ۴۰۰x
 D. تهاجم سینوویوسیت‌ها و سلول‌های التهابی به داخل غضروف و استخوان (پیکان سفید) و هیپرپلازی ویلوس (پیکان سیاه)، بزرگ‌نمایی ۲۵x.

تغییرات هیستوپاتولوژیک گروه Etanercept

در بررسی هیستوپاتولوژیک مقاطع مفصلی مربوط به گروه Etanercept معلوم شد که تجویز دوز ۴ میلی‌گرم Etanercept به داخل مفصل هیپرپلازی سینوویوم را حدود

که در آن R مقاومت عروقی، Q جریان خون و ΔP اختلاف فشار شریانی و وریدی مفصل است که به علت ناچیز بودن فشار وریدی به جای ΔP فشار متوسط شریانی قرار داده شد.

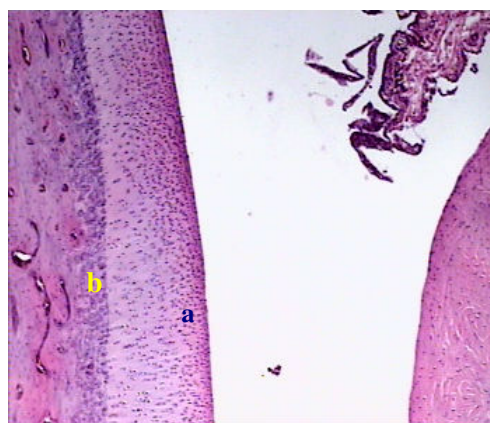
تحلیل آماری

نرمال بودن توزیع داده‌ها با تست کولموگراف سمیرونوف بررسی گردید. در صورت توزیع نرمال داده‌ها برای مقایسه میانگین داده‌های به دست آمده از هر متغیر قبل و بعد از مداخله از آزمون آماری student paired t-test استفاده شد. برای مقایسه داده‌های ۳ گروه از تست ANOVA و به دنبال آن post hoc توکی برای اختلاف بین گروه‌ها و در صورت توزیع غیر نرمال داده‌ها از تست‌های نان پارامتری معادل (کروسکال والیس) استفاده شد. P کمتر از ۰/۰۵ معنی‌دار منظور گردید.

نتایج

نتایج هیستولوژی مفصل سالم

در مقاطع میکروسکوپی تهیه شده از مفاصل زانوی سالم در لایه سینوویوم هیچ گونه هیپرپلازی دیده نمی‌شود. سینوویوم فاقد ویلوس بوده و به علاوه ارتشاح سلولی نیز در سینوویوم دیده نمی‌شود. سطح غضروفی مفصل کاملاً سالم بوده و هیچ گونه سینوویوسیت و یا لنفوسیتی در مجاورت آن مشاهده نمی‌گردد (تصویر ۱).



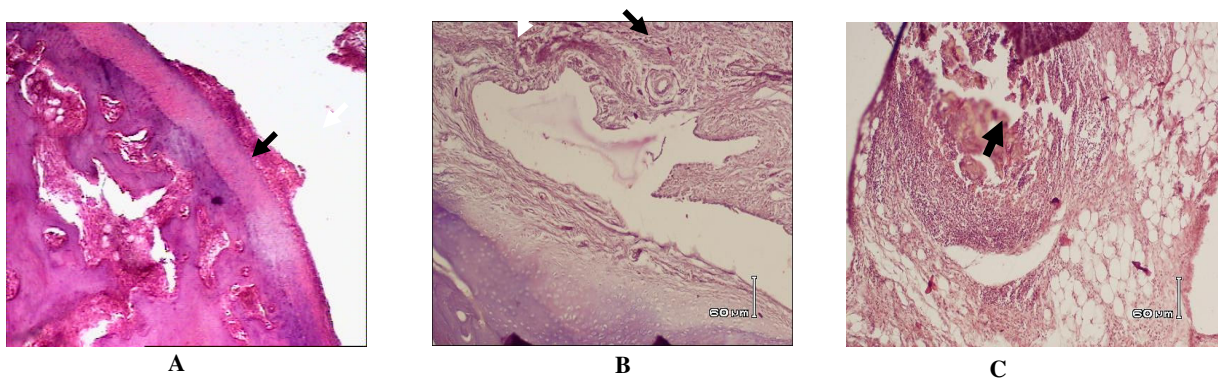
تصویر ۱. مقطع میکروسکوپی مفصل زانوی سالم

در لایه سینوویوم هیچ گونه هیپرپلازی دیده نمی‌شود. سطح غضروف مفصلی (a) و استخوان (b) کاملاً سالم می‌باشد. بزرگ‌نمایی ۲۵x، رنگ آمیزی H&E

لکوسیت‌ها را حدود ۱۸٪ نسبت به گروه سرم فیزیولوژی کاهش داد هر چند که این حد از تغییر نیز از نظر آماری معنی‌دار نبود. تشکیل بافت مهاجم پانوس نیز در داخل مفصل به‌طور میانگین ۵۰٪ کاهش نشان داد ولی این تغییر نیز از نظر آماری معنی‌دار نبود.

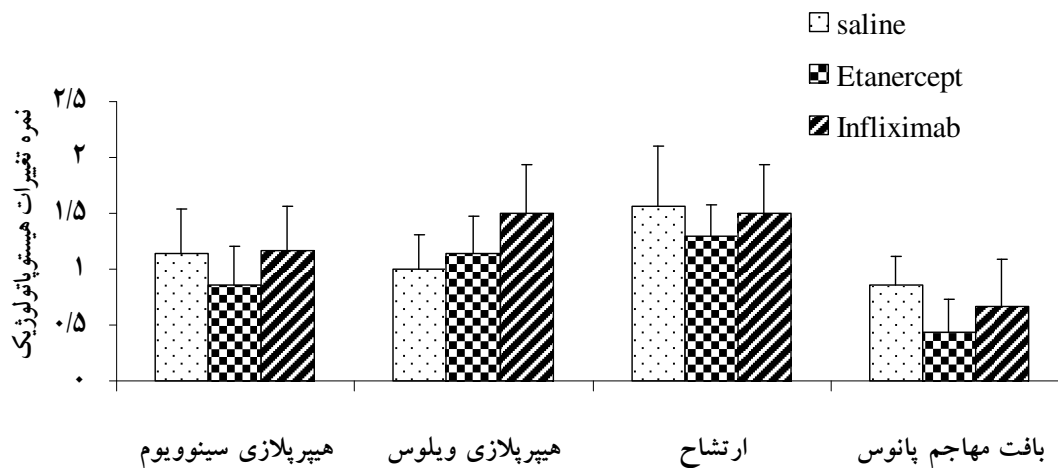
با توجه با شاخص‌های هیستوپاتولوژیک مورد بررسی در این تحقیق، تزریق داخل مفصلی Etanercept کاهش مؤثری در التهاب ایجاد نکرد (نمودار ۱).

۲۵٪ نسبت به گروه سرم فیزیولوژی کاهش داده است. در این گروه سینوویوم بیشتر به صورت ۳-۴ لایه دیده می‌شود (تصویر A-۳) البته این کاهش از نظر آماری معنی‌دار نبود. هیپرپلازی ویلوس نیز تفاوت چندانی با گروه سرم فیزیولوژی (حلال) نداشته و ویلوس‌ها به صورت کوتاه و پراکنده دیده می‌شوند (تصویر B-۳). در این گروه انفیلتراسیون خفیف تا متوسط سلول‌های التهابی تک‌هسته‌ای (بیشتر شامل پلاسماسل‌ها) و در موارد کمی فولیکول‌های لنفوئیدی دیده می‌شود (تصویر C-۳). Etanercept ارتشاح



تصویر ۳. مقاطع میکروسکوپی از مفاصل گروه درمانی Etanercept

- A. پیکان نشان‌دهنده لایه سینوویال، بزرگ‌نمایی ۴۰X
 B. پیکان سیاه هیپرپلازی ویلوس کوچکی را نشان می‌دهد. پیکان سفید آغاز تهاجم سینوویوم را به داخل غضروف نشان می‌دهد، بزرگ‌نمایی ۱۰۰X
 C. ارتشاح خفیف سلول‌های التهابی تک‌هسته‌ای، (محل پیکان) بزرگ‌نمایی ۱۲۵X



نمودار ۱. شاخص‌های التهاب بافت مفصل در روز ۲۸ بعد از القای آرتریت

(۱۴ روز بعد از تزریق سرم فیزیولوژی، Etanercept یا Infliximab)

از نظر شاخص‌های التهابی در گروه‌های فوق اختلاف آماری دیده نمی‌شود.

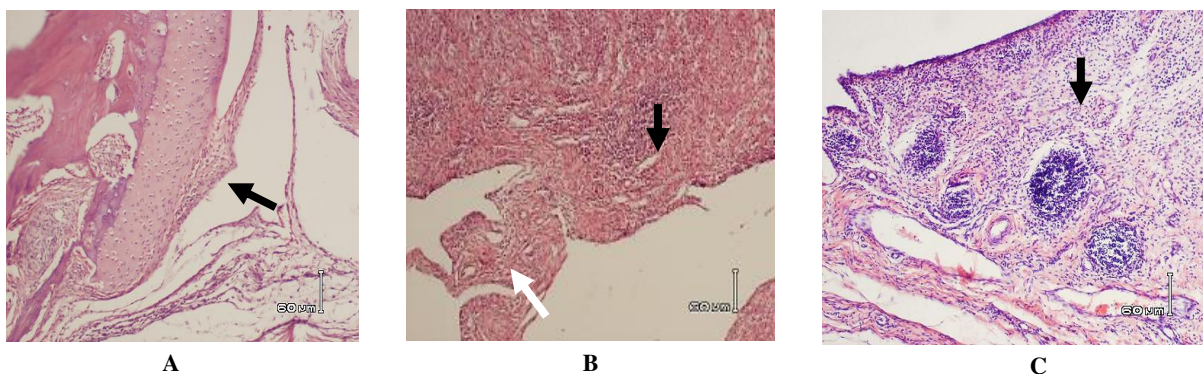
تغییرات هیستوپاتولوژیک گروه Infliximab

تزریق داخل مفصلی Infliximab مانند Etanercept در مقایسه با گروه سالین تغییر چندانی در شاخص‌های التهاب مفصل ایجاد نکرد. در این گروه سینوویوم عموماً متشکل از ۴-۶ لایه می‌باشد. ویلوس‌ها به صورت کم و کوتاه دیده می‌شوند. ارتشاح کم تا متوسط سلول‌های التهابی در این گروه دیده می‌شود. در این گروه نیز فولیکول لنفوییدی در یک مورد مشاهده شد (تصویر ۴).

تهاجم خفیف سینوویوسیت‌ها به غضروف و استخوان در این گروه دیده می‌شود (تصویر ۴) و Infliximab تشکیل پانوس را ۲۲٪ کاهش داد، ولی این اثر معنی‌دار نبود.

اثر انفوزیون داروهای مهارگر TNF α بر جریان خون مفصل

انفوزیون موضعی ۴ میلی‌گرم Etanercept از طریق کانول شریان نزدیک مفصلی زانوی التهابی مزمن سبب افزایش جریان خون مفصل به میزان $16/1 \pm 63/8\%$ شد که از لحاظ آماری معنی‌دار بود ($P=0/01$). انفوزیون موضعی Infliximab نیز سبب افزایش معنی‌داری در جریان خون پایه مفصل به میزان $21/1 \pm 70/6\%$ شد ($P=0/03$). جریان خون به دنبال انفوزیون سرم فیزیولوژی حدود ۲۵٪ درصد افزایش یافت که از نظر آماری معنی‌دار نمی‌باشد (نمودار ۲).

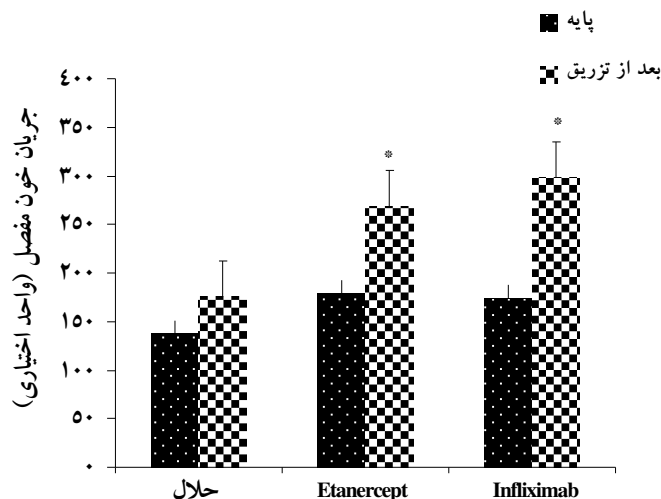


تصویر ۴. مقاطع میکروسکوپی مفصل زانو در گروه درمانی Infliximab

A. سطح غضروف که به وسیله سینوویوسیت‌ها مورد تهاجم قرار گرفته است. پیکان یک ویلوس را نشان می‌دهد، بزرگ‌نمایی ۱۲۵x

B. ارتشاح خفیف سلول‌های التهابی (پیکان سیاه) و هیپرپلازی ویلوس (پیکان سفید) دیده می‌شود، بزرگ‌نمایی ۱۰۰x

C. پیکان فولیکول لنفوییدی را در آستر مخاطی نشان می‌دهد، بزرگ‌نمایی ۱۰۰x



نمودار ۲. اثر انفوزیون موضعی داروهای مهارگر TNF α بر جریان خون مفاصل التهابی مزمن

جریان خون در هر سه گروه حلال ($n=7$) و داروها (Etanercept $n=7$ و Infliximab $n=6$) افزایش یافت. Infliximab و Etanercept جریان خون را به‌طور معنی‌داری افزایش دادند.

$P < 0/05$ = نسبت به مقدار پایه خود. (t-test)

تغییرات مقاومت عروقی در اثر انفوزیون موضعی داروهای مهارگر

$TNF\alpha$

انفوزیون Etanercept از طریق کانول شریانی مجاور مفصلی کاهشی به میزان $42/2 \pm 4/4\%$ در مقاومت عروقی ایجاد کرد که این کاهش از نظر آماری معنی دار ($P=0/05$) بود (نمودار ۴). انفوزیون سرم فیزیولوژی سبب کاهش مقاومت عروقی به میزان $16/4 \pm 9/02\%$ گردید ($P=0/08$) و انفوزیون Infiximab مقاومت عروقی را به میزان $38/7 \pm 6/34\%$ کاهش داد که این کاهش معنی دار بود ($P=0/03$).

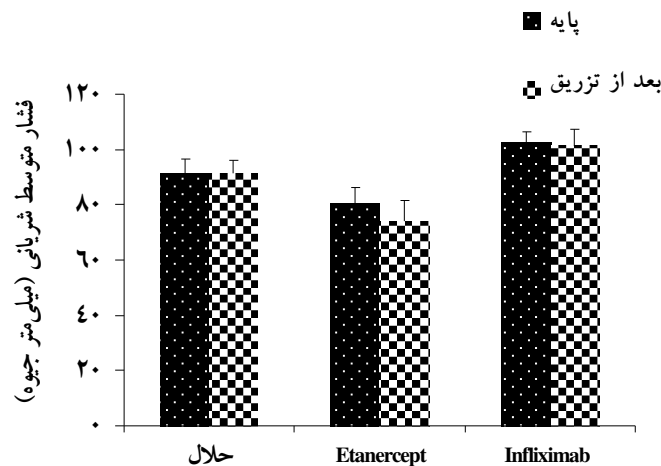
مقایسه تغییرات جریان خون نشان داد که Etanercept و

Infiximab هر دو جریان خون را به طور معنی داری نسبت به گروه حلال افزایش دادند ($P=0/03$) ولی تفاوتی بین اثر دو دارو از نظر اثر بر جریان خون وجود ندارد (تست (ANOVA).

تغییرات فشارخون شریانی به دنبال انفوزیون داروهای مهارگر

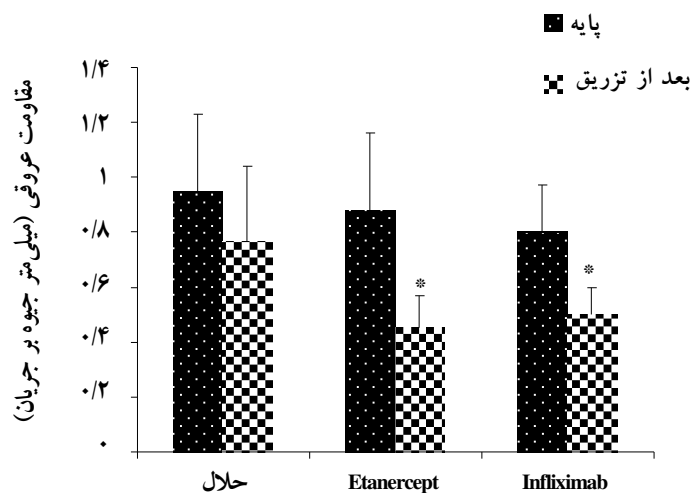
$TNF\alpha$

انفوزیون Etanercept فشار متوسط شریانی را از مقدار پایه $80/5 \pm 5/7$ میلی متر جیوه، کمی کاهش داد. انفوزیون حلال (سرم فیزیولوژی) و Infiximab نیز تأثیر معنی داری بر فشار متوسط شریانی نداشت (نمودار ۳).



نمودار ۳. اثر انفوزیون موضعی داروهای مهارگر $TNF\alpha$ بر فشار متوسط شریانی حیوانات

در هیچکدام از سه گروه فوق انفوزیون موضعی داروها و یا حلال تغییر معنی داری در فشار متوسط شریانی ایجاد نکرد ($P>0/05$).



نمودار ۴. اثر انفوزیون موضعی داروهای مهارگر $TNF\alpha$ بر مقاومت عروقی مفصل انتهایی مزمن

انفوزیون Etanercept و Infiximab سبب کاهش معنی دار مقاومت عروقی مفصلی شد. انفوزیون سرم فیزیولوژی اثر معنی داری بر مقاومت عروقی مفصل نداشت. $P<0/05$ ، در مقایسه با مقدار شاهد خود. تغییرات ایجاد شده در مقاومت عروقی در گروه‌های دارویی تفاوت معنی داری با گروه سرم فیزیولوژی دارد ولی بین اثر خود دو دارو اختلاف معنی دار وجود ندارد.

مورد بررسی اثری بر روی شاخص‌های بافتی التهاب مزمن مفصلی نداشته است. در یک مطالعه نشان داده شده که درمان سیستمیک اسپاندیلوارتروپاتی (SPA: spondyloarthritis) با Infliximab سبب کاهش ضخامت سینوویوم و فعالیت اندوتلیوم (E-selectin) و انفیلتراسیون سلول‌های التهابی و ماکروفاژها (به جز سلول‌های B و پلاسماسل‌ها) می‌شود و هم‌چنین Infliximab سبب کاهش تعداد عروق خونی و کاهش اجتماعات فولیکولی نیز می‌شود (۲۲).

در مطالعه دیگری با درمان سیستمیک با Infliximab شاخص‌های هیستوپاتولوژی مورد بررسی در سطح سینوویوم و ارتشاح سلول‌های CD20 حتی افزایش داشت، ولی تولید TNF α به‌طور کامل مهار شد (۲۳). با توجه به یافته اخیر به نظر می‌رسد ارتشاح لکوسیت‌ها به‌وسیله عواملی غیر از TNF α تحریک شده است. در مطالعه حاضر نیز احتمال دارد Infliximab تولید TNF α را مهار کرده باشد اما با این حال شاخص‌های التهاب بافتی تغییر نکرده و سیتوکین‌های دیگری به غیر از TNF α در ایجاد اثرات بافتی نقش داشته یا لاقط قسمتی از این اثرات را ایجاد می‌کنند. Ribbens و همکاران بر اساس یافته‌های پاور داپلر سونوگرافی ادعا کرده‌اند که ضخیم‌شدگی لایه سینوویال ۶ هفته بعد از درمان سیستمیک با Infliximab به موازات کاهش شدت بیماری کاهش پیدا می‌کند (۲۴) که این یافته با نتایج تحقیق ما تفاوت دارد. این تفاوت می‌تواند ناشی از تفاوت زمانی در ارزیابی اثر دارو (۶ هفته در مقابل ۲ هفته در مطالعه حاضر) باشد.

طبق نتایج به دست آمده در تحقیق حاضر معلوم گردید که تجویز داخل مفصلی این داروها با دوز و مدت استفاده شده و با توجه به شاخص‌های هیستوپاتولوژی مورد بررسی اثر ضدالتهاب مزمن چشمگیری ندارد. دلایل متعددی می‌تواند در این عدم کارایی و مغایرت با نتایج برخی مطالعات دخیل باشد. واضح‌ترین توضیح در این زمینه، می‌تواند ماهیت پیچیده بیماری و وجود مسیرهای سایتوکینی مستقل از TNF α باشد. از طرف دیگر میزان دخالت TNF α در فرایند بیماری RA هنوز کاملاً شناخته

مقایسه بین گروهی مقاومت عروقی نشان داد که درصد تغییرات ایجاد شده در مقاومت عروقی در گروه‌های Etanercept و Infliximab تفاوت معنی‌داری با گروه سرم فیزیولوژی دارد در حالی که بین اثر خود دو دارو اختلاف معنی‌دار وجود ندارد (تست ANOVA).

بحث و نتیجه‌گیری

تغییرات هیستوپاتولوژیک مفصل در اثر تزریق داخل مفصلی مهارگران TNF α

TNF α واسطه‌گری است که در آرتريت روماتوئید سبب التهاب و تخریب مفصل می‌شود و نقش محوری در سلسله وقایع ملکولی و سلولی فرایند التهاب برای آن در نظر گرفته شده است (۲۰). غلظت‌های بالای TNF α در مایع و غشای سینوویوم برخی از بیماران مبتلا به RA وجود دارد (۹).

تحقیق حاضر اثر تزریق داخل مفصلی دو نمونه از مهارگران TNF α (Etanercept و Infliximab) را بر هیستوپاتولوژی مفصل التهابی مزمن بررسی نمود. نتایج نشان داد که به دنبال تزریق یک نوبت Etanercept به داخل مفصل، کاهش کمی در هیپرپلازی لایه سینوویال، انفیلتراسیون سلول‌های التهابی و تشکیل بافت مهاجم پانوس اتفاق می‌افتد (شکل ۱).

در یکی از پژوهش‌های انجام شده قبلی، طبق یافته‌های MRI تجویز داخل مفصلی Etanercept فقط در ۹ بیمار از ۲۶ بیمار سبب کاهش معنی‌دار ضخامت لایه سینوویال شد (۲۱). در یک گزارش موردی نیز یک هفته بعد از اولین تزریق داخل مفصلی Etanercept خشکی، درد و ناتوانی ناشی از بیماری در بیمار مبتلا به سارکوئید آرتريت رفع شد در حالی که ضخیم‌شدگی سینوویوم هم‌چنان پایدار بود (۱۸) که این یافته‌ها با نتایج مطالعه حاضر مطابقت دارد.

طبق یافته‌های این تحقیق، تزریق داخل مفصلی ۱۶ میلی‌گرم Infliximab اثری بر هیپرپلازی لایه سینوویال و انفیلتراسیون سلول‌های التهابی نداشته و کاهش تشکیل پانوس نیز از لحاظ آماری معنی‌دار نمی‌باشد (نمودار ۱). در نتیجه باید گفت تزریق داخل مفصلی Infliximab در مدت

از تغییرات بافتی اثر درمانی خود را بر بیماری RA اعمال نمایند.

اثر مهارگران TNF α بر جریان خون و مقاومت عروقی مفصل ملتهب در بررسی متون هیچ تحقیقی که نشانگر بررسی اثر سیستمیک و یا موضعی این داروها بر جریان خون مفصل باشد به دست نیامد.

طبق نتایج به دست آمده در این مطالعه Etanercept و Infiximab هر دو سبب افزایش معنی دار جریان خون مفصل شدند (نمودار ۲) که این افزایش جریان خون نسبت به گروه شاهد معنی دار بود.

در بررسی نتایج مربوط به اثر دو داروی فوق بر مقاومت عروقی آشکار شد که انفوزیون موضعی آنها سبب کاهش معنی داری در مقاومت عروقی مفصل می شود (نمودار ۴). در مطالعه Takahashi و همکاران گزارش شده است که تجویز داخل وریدی Infiximab ۳ بار در مدت ۶ هفته نفوذپذیری عروق را کاهش و مقاومت عروقی را افزایش می دهد (۲۸). در تحقیق Terslev و همکاران که اثرات درمانی Etanercept بر RA با تکیه بر تغییرات پرفوزیون مفصل بررسی شده، پرفوزیون سینوویوم در پایان هفته دوم درمان ۶۰٪ کاهش یافت. این اثر در پایان یک سال درمان دیده نشد. طبق ارزیابی های اسپکترال داپلر سونوگرافی (SDS) مقاومت عروقی در هفته دوم نسبت به حالت پایه افزایش معنی داری به میزان ۲۲/۶٪ داشت که این افزایش در طول یک سال باقی ماند (۲۶). در تحقیق حاضر Etanercept جریان خون مفصلی را افزایش و مقاومت عروقی مفصل را کاهش داد. علت متفاوت بودن نتایج با دو تحقیق ذکر شده ممکن است به علت متفاوت بودن نحوه ارزیابی مقاومت عروقی (سونوگرافی در مقابل فلومتری) و یا اختلاف روش تجویز دارو (سیستمیک در مقابل موضعی) و یا زمان ارزیابی اثر دارو (۶ هفته در مقابل ۲ هفته) باشد. در دو مطالعه مذکور اثر داروها بر فشارخون که یکی از شاخص های محاسبه مقاومت عروقی در مطالعه حاضر است مورد بررسی قرار نگرفته است.

نشده است (۲۵). باید معلوم گردد که فقدان پاسخ هیستولوژی آیا به خاطر نارسایی مهارگران TNF α در خنثی کردن کامل فعالیت بیولوژیکی TNF α بوده یا به دلیل فعال ماندن مسیرهای انتهایی مستقل از TNF α است. در تمام تحقیقات انسانی انجام شده بر روی بیماران دارای روماتیسم مفصلی که در بالا بر شمردیم، Infiximab به صورت سیستمیک در شروع و هفته های ۲ و ۶ و سپس هر ۸ هفته یکبار با دوز ۳-۵mg/kg تجویز شده و ارزیابی اثرات درمانی در کوتاه ترین مورد ۶ هفته بعد از شروع درمان صورت گرفته است. یکی از دلایل عدم بروز پاسخ مناسب در شاخص های هیستوپاتولوژی مطالعه حاضر می تواند ناشی از همین تفاوت زمانی در ارزیابی اثر دارو باشد. علاوه بر آن در تحقیق حاضر به علت قیمت بسیار بالای داروها از یک دوز استفاده گردید با آن که تأثیر آنها بر جریان خون و مقامت عروقی (نمودارهای ۲ و ۴) حاکی از مؤثر بودن دوز مورد استفاده است ولی اثر دوزهای بالاتر، تکرار دوز مورد استفاده و یا انجام هیستوپاتولوژی مفصل در زمان طولانی تر جای بررسی دارد.

از طرف دیگر ممکن است بهبودی بالینی که با این داروها دیده می شود رابطه مستقیمی با تغییرات بافت شناسی مفصل ملتهب نداشته باشد و مستقل از آن بروز کند. به عنوان مثال در تحقیقی گزارش شده است که ۲ هفته و یک سال بعد از درمان با Etanercept در بیماران آرتریتی از شدت بیماری به طور معنی داری کاسته شده در حالی که ضخامت سینوویوم در همین زمان ها تغییری نکرده است (۲۶). عدم بروز پاسخ به Infiximab در این تحقیق همانند آنچه Buch و همکاران در تحقیق خود به آن رسیده اند می تواند ناشی از این باشد که سایتوکین غالب در مفصل به جای TNF α لئوتوکسین (TNF β) و یا سایتوکین دیگری باشد (۲۷). در آخر با توجه به اینکه دو داروی مهارگر TNF α برخلاف بعضی یافته های بالینی بر شاخص های هیستوپاتولوژی مورد بررسی در این تحقیق اثر معنی داری نداشتند، ممکن است که آنها از مسیری مستقل

در تحقیق حاضر رساندن مواد غذایی و اکسیژن را به مفصل ملتهب تسهیل می‌نماید و می‌تواند با جلوگیری از هایپوکسی مانع تخریب ناشی از آن گردد.

نتیجه‌گیری

در مجموع با وجود تأثیر کم داروهای به‌کار رفته بر شاخص‌های بافتی التهاب مزمن با توجه به اثرات جریان خونی آنها می‌توان نتیجه گرفت که احتمالاً داروهای نام‌برده از طریق افزایش جریان خون مفصل ملتهب و کاهش هایپوکسی می‌توانند پیش‌آگهی بیماری رماتیسم مفصلی را بهبود ببخشند. ممکن است اثر بهبودی‌بخش کلینیکی داروهای مذکور از طریق همین اثر آنها بر افزایش جریان خون مفصلی باشد. مکانیزم اثر گشادکنندگی عروقی داروهای مذکور می‌تواند به‌عنوان موضوع مطالعات بعدی در نظر گرفته شود.

تشکر و قدردانی

بدین‌وسیله از شورای پژوهشی دانشگاه علوم پزشکی کرمان به‌دلیل بررسی و تصویب طرح و از معاونت پژوهشی دانشگاه به‌خاطر تأمین هزینه‌های اجرای آن تشکر می‌گردد. نتایج ارائه شده در این مقاله از پایان‌نامه کارشناسی ارشد فیزیولوژی انسانی خانم طاهره قدیری، بهمن ماه ۸۷ دانشکده پزشکی و مرکز تحقیقات فیزیولوژی، دانشگاه علوم پزشکی کرمان استخراج گردیده است.

با توجه به یافته‌های مربوط به انفوزیون موضعی داروهای مهارگر TNF α ملاحظه می‌گردد که آثار عروقی دو داروی مورد استفاده در تحقیق حاضر یکسان بوده و هر دو مقاومت عروقی را به‌طور معنی‌داری کاهش می‌دهند (نمودار ۴) که این یافته نشانگر اثر گشادکنندگی عروقی و شل‌کنندگی عضله صاف توسط داروهای فوق است زیرا بدون این که فشارخون را به میزان معنی‌داری تغییر داده باشند جریان خون را افزایش داده‌اند. اما این که داروها مستقیماً و یا با واسطه آزاد کردن واسطه‌گرهای گشادکننده عروقی سبب گشادای عروق مفصلی می‌گردند مشخص نیست. امکان دارد داروهای مهارگر TNF α که در تحقیق حاضر به‌کار رفته‌اند، تولید و رهایش عوامل گشادکننده رگی را افزایش داده و یا تولید و آزادسازی عوامل تنگ‌کننده رگی را کم کرده باشند. برای روشن شدن مکانیزم اثر داروهای مذکور نیاز به مطالعات بیشتری می‌باشد.

نشان داده شده که هایپوکسی در مفصل ملتهب از طریق فعال کردن فاکتور HIF-1 موجب آنژیوژنز می‌شود و این رشد عروقی با ایجاد رادیکال‌های آزاد و رشد پانوس تخریب مفصل ملتهب را سرعت می‌بخشد (۵). از طرفی در مفاصل التهابی با وجود بالا بودن جریان خون میزان اکسیژن در مایع سینوویال از حد طبیعی پایین‌تر است (۳). بنابراین افزایش جریان خون مفصلی توسط داروهای مورد استفاده

The Effect of Intra-Articular Injection of Two Anti $TNF\alpha$ Drugs on Histopathology and Effect of Local Infusion of these Drugs on Blood Flow of Chronically Inflamed Joints in Rabbit

Ghadiri T., B.Sc.¹, Najafipour H., Ph.D.^{2*}, Shakibi M.R., M.D.³

1. M.Sc. Student of Physiology, Afzalipour School of Medicine and Physiology Research Center, Kerman University of Medical sciences, Kerman, Iran

2. Professor of Physiology, Physiology Research Center, Kerman University of Medical sciences, Kerman, Iran

3. Associate Professor of Rheumatology, Department of Internal Medicine, Afzalipour School of Medicine and Physiology Research center, Kerman University of Medical Sciences, Kerman, Iran

* Corresponding author, e-mail: najafipourh@kmu.ac.ir

(Received: 22 April 2009 Accepted: 22 August 2009)

Abstract

Background & Aims: The anti $TNF\alpha$ drugs are new line treatment for articular inflammatory diseases which are used systemically, but due to expensiveness and some systemic adverse effects have limited usage. The aims of this study were to investigate the effect of intra-articular (local) injection of Etanercept and Infliximab as two anti $TNF\alpha$ drugs on histopathology and also due to the important role of joint blood flow on joint performance, to investigate the effect of local infusion of these drugs on blood flow of chronically inflamed joints.

Method: Forty two NZW rabbits, underwent chronic knee joint inflammation by antigen induced arthritis method and then were randomly assigned into histopathology and blood flow groups. Each group was divided into 3 subgroups: vehicle (normal saline), Etanercept and Infliximab. In the first group, 2 weeks after intraarticular injection of antigen either 4 mg Etanercept, 16 mg Infliximab or 0.5 ml vehicle was injected into the joint and after 2 weeks microscopic sections of knee joints were assessed for synovial membrane hyperplasia, villus hyperplasia, inflammatory cell infiltration and pannus formation. In the second group, 4 weeks after intraarticular injection of antigen, either 4 mg Etanercept, 16 mg Infliximab or vehicle was locally infused into articular artery. Systemic blood pressure via carotid artery cannula and joint blood flow (JBF) by Laser Doppler Flowmeter were recorded.

Results: Intraarticular injection of Etanercept and Infliximab had no significant effect on histopathological indices of inflammation. Etanercept increased JBF by $63.8 \pm 16.1\%$ and decreased JVR by $42.2 \pm 4.4\%$. Infliximab, too, increased JBF by $70.6 \pm 16.1\%$ and decreased JVR by $38.7 \pm 6.3\%$. The drugs had no effect on arterial blood pressure.

Conclusion: Although not significantly effective on histopathological indices, Etanercept and Infliximab seems to improve prognosis of chronic joint diseases such as rheumatoid arthritis through blood flow enhancement and hypoxia diminution.

Keywords: Arthritis, Infliximab, Etanercept, Blood flow velocity, Pathology, Rabbit

References

1. Dixon F.J. Advances in immunology, Chapter 62, Chicago, USA, Academic Press, 1996.
2. Firestein G.S. Rheumatoid arthritis. In: Harris E, Budd R, Firestein G.S, Genovese M, Sergent J, Shaun R, et al (editors), Kelley's textbook of rheumatology. 8th ed., Philadelphia, W. B. Saunders Co., 2000; pp996-1075.
3. Najafipour H., Ferrell W.R. Comparison of synovial PO2 and sympathetic vasoconstrictor responses in normal and acutely inflamed rabbit knee joints. *Exp Physiol* 1995; 80(2): 209-20.
4. Lam F.Y, Ferrell W.R. Acute inflammation in the rat knee joint attenuates sympathetic vasoconstriction but enhances neuropeptide-mediated vasodilatation assessed by laser Doppler perfusion imaging. *Neuroscience* 1993; 52(2): 443-9.
5. Taylor P.C., Sivakumar B. Hypoxia and angiogenesis in rheumatoid arthritis. *Curr Opin Rheumatol* 2005; 17(3): 293-8.
6. Pincus T. Rheumatoid arthritis: disappointing long-term outcomes despite successful short-term clinical trials. *J Clin Epidemiol* 1988; 41(11): 1037-41.
7. Feldmann M, Brennan F.M., Maini R.N. Role of cytokines in rheumatoid arthritis. *Annu Rev Immunol* 1996; 14: 397-440.
8. Costello J.C, Halverson P.B. A new era in rheumatoid arthritis treatment. *Wmj* 2003; 102(7): 29-33.
9. Chu C.Q, Field M, Feldmann M, Maini R. N. Localization of tumor necrosis factor alpha in synovial tissues and at the cartilage-pannus junction in patients with rheumatoid arthritis. *Arthritis Rheum* 1991; 34(9): 1125-32.
10. Feldmann M. Development of anti-TNF therapy for rheumatoid arthritis. *Nat Rev Immunol* 2002; 2(5): 364-71.
11. Feldmann M, Brennan F. M, Paleolog E. Cope A, Taylor P, Williams R, et al. Anti-TNFalpha therapy of rheumatoid arthritis: what can we learn about chronic disease? *Novartis Found Symp* 2004; 256: 53-69. discussion 69-73, 106-11, 266-9.
12. Bathon J.M, Martin R. W, Fleischmann R. M, Tesser J. R, Schiff M. H, Keystone E. C, et al. A comparison of Etanercept and methotrexate in patients with early rheumatoid arthritis. *N Engl J Med* 2000; 343(22): 1586-93.
13. Lorenz H.M, Kalden J. Perspectives for TNF-alpha-targeting therapies. *Arthritis Res* 2002; 4 (Suppl 3): S17-24.
14. Berg PA. Risks and side effect reactions during therapy with TNF-alpha blockers. An immunologic analysis. *Dtsch Med Wochenschr* 2004; 129(30): 1631-4.
15. Fisher B.A, Keat A. Should we be using intraarticular tumor necrosis factor blockade in inflammatory monoarthritis? *J Rheumatol* 2006; 33(10): 1934-5.
16. Kapila S, Lee C, Tavakkoli Jou M. R, Miller A. J, Richards D. W. Development and histologic characterizations of an animal model of antigen-induced arthritis of the juvenile rabbit temporomandibular joint. *J Dent Res* 1995; 74(12): 1870-9.
17. Dawson J, Engelhardt P, Kastelic T, Cheneval D, MacKenzie A, Ramage P. Effects of soluble interleukin-1 type II receptor on rabbit antigen-induced arthritis: clinical, biochemical and histological assessment. *Rheumatology (Oxford)* 1999; 38(5): 401-6.
18. Hobbs K. Chronic sarcoid arthritis treated with intraarticular Etanercept. *Arthritis Rheum* 2005; 52(3): 987-8.
19. Nikas S.N, Temekonidis T. I, Zikou A. K, Argyropoulou M.I, Efremidis S, Drosos A. Treatment of resistant rheumatoid arthritis by

- intra-articular Infliximab injections: a pilot study. *Ann Rheum Dis* 2004; 63(1): 102-3.
20. Brennan F.M, Maini R.N, Feldmann M. TNF alpha--a pivotal role in rheumatoid arthritis? *Br J Rheumatol* 1992; 31(5): 293-8.
 21. Bliddal H, Terslev L, Qvistgaard E, Recke P, Holm C. C, Danneskiold-Samsoe B, et al. Safety of intra-articular injection of Etanercept in small-joint arthritis: an uncontrolled, pilot-study with independent imaging assessment. *Joint Bone Spine* 2006; 73(6): 714-7.
 22. Kruithof E, Baeten D, Van den Bosch F, Mielants H, Veys E.M, De Keyser F. Histological evidence that Infliximab treatment leads to downregulation of inflammation and tissue remodelling of the synovial membrane in spondyloarthritis. *Ann Rheum Dis* 2005; 64(4): 529-36.
 23. Kanbe K, Inoue K, Inoue Y, Suzuki Y. Histological analysis of synovium in cases of effect attenuation associated with Infliximab therapy in rheumatoid arthritis. *Clin Rheumatol* 2008; 27(6): 777-81.
 24. Ribbens C, Andre B, Marcelis S, Kaye O, Mathy L, Bonnet V, et al. Rheumatoid hand joint synovitis: gray-scale and power Doppler US quantifications following anti-tumor necrosis factor-alpha treatment: pilot study. *Radiology* 2003; 229(2): 562-9.
 25. Elliott M.J, Maini R.N, Feldmann M, Long-Fox A, Charles P, Bijl H. Repeated therapy with monoclonal antibody to tumour necrosis factor alpha (cA2) in patients with rheumatoid arthritis. *Lancet* 1994; 344(8930): 1125-7.
 26. Terslev L, Torp-Pedersen S, Qvistgaard E, Kristoffersen H, Rogind H, Danneskiold-Samsoe B, Bliddal H. Effects of treatment with Etanercept (Enbrel, TNRF:Fc) on rheumatoid arthritis evaluated by Doppler ultrasonography. *Ann Rheum Dis* 2003; 62(2): 178-81.
 27. Buch MH, Conaghan PG, Quinn MA, Bingham SJ, Veale D, Emery P. True Infliximab resistance in rheumatoid arthritis: a role for lymphotoxin alpha? *Ann Rheum Dis* 2004; 63(10): 1344-6.
 28. Takahashi A, Sato A, Yamadera Y, Takeda I, Kanno T, Ohguchi Y, Nishimaki T, Kasukawa R. Doppler sonographic evaluation of effect of treatment with Infliximab (Remicade) for rheumatoid arthritis. *Mod Rheumatol* 2005; 15(1): 37-40.