

گزارش یک مورد اکتینومیکوز پری اپیکال فک بالا

دکتر جواد فاریابی^۱ و دکتر شهریار دبیری^۲

خلاصه

اکتینومیکوز عفونت مزمن و غیرشایعی است که توسط میکروارگانیزم *Actinomyces Israilii* ایجاد می‌شود. ابتلاء ناحیه گردنی صورتی از ابتلاء نواحی سینه‌ای و احشایی بسیار شایع‌تر است و به صورت تپیک در ناحیه زاویه فک پایین بروز می‌کند اما فک بالا نیز ممکن است با شیوع کمتر توسط این پروسه عفونی مبتلا شود. ضایعات آماسی پری اپیکال در فک بالا که توسط باکتری *Actinomyces Israilii* ایجاد می‌شود نادر بوده و شایع‌ترین محل بروز آنها ناحیه ثنایای میانی این فک می‌باشد. در گزارش حاضر خانمی ۳۱ ساله معرفی می‌شود که متعاقب چندین بار مداخله اندودنتیک و جراحی در ناحیه قدام فک بالا سرانجام با جراحی دقیق ناحیه و بررسی آزمایشگاهی با تشخیص اکتینومیکوز پری اپیکال به مدت ده هفته با پنی‌سیلین تحت درمان قرار گرفت و پس از اتمام دوره درمانی در معاینات بعدی هیچ گونه علائمی از عفونت در ناحیه وجود نداشته و بهبودی کامل به دست آمد.

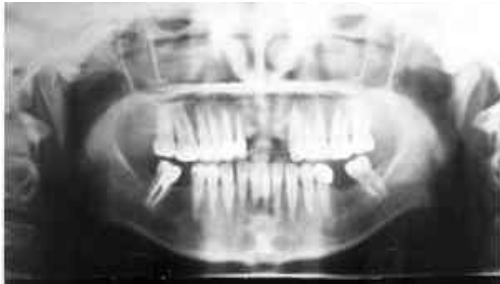واژه های کلیدی: اکتینومیکوز، عفونت ناحیه پری اپیکال، عفونت فک بالا

۱- استادیار جراحی دهان، فک و صورت، دانشکده دندانپزشکی، ۲- دانشیار گروه پاتولوژی، دانشگاه علوم پزشکی و خدمات بهداشتی - درمانی کرمان

دریافت مقاله: ۱۳۸۲/۴/۲۲ دریافت مقاله اصلاح شده: ۱۳۸۲/۸/۶ پذیرش مقاله: ۱۳۸۲/۸/۲۸

مقدمه

روز متعاقب عمل جراحی یاد شده بیمار با شکایت مجدد ترشح چرک از سمت چپ قدام فک بالا مراجعه نمود. در رادیوگرافی OPG در این مرحله از سیر بیماری (شکل ۱)،



شکل ۱: رادیوگرافی OPG بیمار قبل از درمان نهایی

مجدداً دو عدد ضایعه لوسنت با قطر تقریباً ۵ میلی متر در محل تقریبی اپکس دندانهای کشیده شده 1|1 وجود داشت. بیمار با تشخیص کلینیکی استئومیلیت فک بالا تحت بی حسی موضعی مورد عمل جراحی ناحیه قرار گرفت. پس از کنار زدن فلپ موکوپریوستیال ناحیه قدام فک بالا مشخص گردید که این ناحیه مملو از بافت گرانوله و قطعاتی از استخوان نکروزه می باشد که بزرگترین آنها ۳×۵ mm بود و به همین دلیل ناحیه عمل به دقت دبریدمان و کورتاژ و سکسترکتومی شده و نمونه های بافت نرم و سخت ناحیه جهت بررسی هیستوپاتولوژیک به آزمایشگاه ارسال گردید. گزارش پاتولوژی حاکی از ابتلاء بیمار به استئومیلیت اکتینومیکوزی (Actinomycotic osteomyelitis) بود و با توجه به این موضوع درمان دارویی با مصرف قرص پنی سیلین ۷ (هر ۶ ساعت ۵۰۰ میلی گرم) به مدت ده هفته انجام و پس از اطمینان کامل از بهبودی درمان بیمار قطع گردید. در مدت یادشده و در معاینات بعدی هیچ گونه شکایتی از ترشح چرکی ناحیه و یا سایر علائم عفونت وجود نداشت. ترمیم ناحیه عمل بخوبی انجام شده و در رادیوگرافی OPG که ۳ ماه بعد از عمل جراحی انجام شد، نشانه های ترمیم استخوان ناحیه به وضوح قابل مشاهده بود (شکل ۲).

اکتینومیکوز می تواند به صورت یک عفونت سریعاً پیش رونده حاد و یا ضایعه ای که به کندی گسترش یافته و همراه با ایجاد فیروز در ناحیه تظاهر کند. ارگانیزم عامل آن به صورت تپیک اکتینومیکوز اسرائیلی (*Actinomyces Israilii*) می باشد اما سایر باکتری ها هم ممکن است مسؤول آن باشند. این باکتری جزو فلور طبیعی دهان افراد بوده و در شیار لثه ای، پوسیدگی های دندان، کانال ریشه دندان غیرزنده، پلاک دندان، جرم دندان و چین های لوزه اکثر افراد سالم وجود دارد (۲،۹،۱۰).

شایع ترین محل های ابتلا به اکتینومیکوز به ترتیب نواحی گردنی صورتی (۵۰٪ موارد)، ریه و قفسه سینه (۳۰٪) و احشاء شکمی (۲۰٪) می باشند (۴،۹،۱۲،۱۳). اکتینومیکوز ناحیه پری اپیکال دندانها یافته ای بی نهایت نادر است (۴) اما با توجه به گزارش Sakellariou در سال ۱۹۹۶ به نظر می رسد که عفونت ناحیه مذکور از آنچه تا بحال فکر می شده شیوع بیشتری داشته باشد (۱۱). در این مقاله نیز یک مورد ابتلاء ناحیه پری اپیکال دندانهای قدامی فک بالا به اکتینومیکوز گزارش می شود.

معرفی بیمار

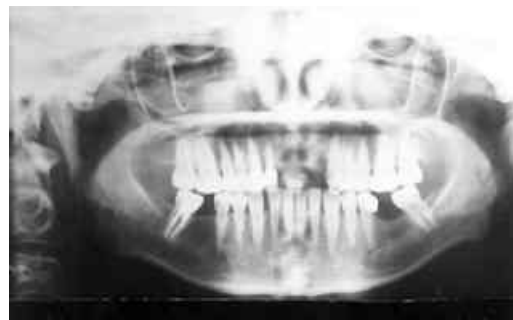بیمار خانمی است ۳۱ ساله که کاندید ترمیم دندانهای ناحیه قدامی فک بالا توسط متخصص پروتزهای دندانیه بوده و جهت درمان آبسه مزمن دندان 2|2 ارجاع شده بود. وی تاریخچه جراحی اپیکواکتومی همین دندان را در پنج ماه قبل توسط همکار دیگری و کشیدن دندان 1|1 به علت لق بودن شدید را می داد. در معاینه داخل دهانی آبسه محدود و مزمن در ناحیه پری اپیکال 12|1 و محل کشیده شده 1|1 به همراهی لقی دندانهای 1|2 و در رادیوگرافی پری اپیکال تهیه شده دو ضایعه لوسنت با قطر تقریبی ۳ میلی متر در ناحیه اپکس 1|2 مشاهده می شد. بیمار سابقه بیماری سیستمیک خاصی را نداشت لذا تحت بی حسی موضعی اقدام به خارج کردن دندانهای 1|2 همراه با فلپ و کورتاژ ناحیه نموده و محل عمل کاملاً دبریدمان شد و به مدت یک هفته تحت درمان دارویی با قرص پنی سیلین ۷ به میزان ۲ گرم در روز (چهار نوبت) قرار گرفت. در ویزیت یک هفته پس از عمل ترشح چرکی در ناحیه عمل وجود نداشت، اما پنجاه

است (۱). سن ابتلاء به آن به طور متوسط ۴۰ سالگی و نسبت درگیری مردان به زنان در حد ۳:۴ بوده و نژاد و شغل در افزایش خطر ابتلاء به آن دخالت نداشته و در سرتاسر جهان گزارش شده است (۲،۱۳). اکتینومیکوز ناحیه گردنی صورتی (Cervicofacial form) به صورت تیبیک در ناحیه زاویه فک پایین بروز می‌کند که می‌تواند مشابه یک عفونت Pyogenic (چرک‌زا) باشد. ضایعه ممکن است Indurated شده و نهایتاً از یک یا چند سینوس درناژ شونده تشکیل شود که از فضاهای مغز استخوان فک تا پوست ناحیه گردن ادامه دارد و با شیوع کمتر فک بالا می‌تواند گرفتار شود که در نتیجه ایجاد استئومیلیتی می‌گردد که ممکن است از طریق لته درناژ داشته باشد. چرک ترشح شده از ضایعات مزمن می‌تواند حاوی گرانول‌های کوچک زرد رنگی بنام گرانول‌های سولفور باشد که نشان‌دهنده تجمع ارگانیزم این بیماری است (۶،۱۰،۱۲،۱۳).

در ناحیه گردنی- صورتی باکتری اکتینومیست از طریق بافت‌هایی که قبلاً به طریقی دچار آسیب شده‌اند مثل صدمه بافت نرم، حفره دندان کشیده شده، انجام جراحی دهانی، جراحی لته، وجود شکستگی در فک، انجام درمان ریشه دندان عفونی، پاکت پرپودنتال، لوزه‌های عفونی و وجود عفونت دندانی قبلی وارد ناحیه می‌شوند (۲،۹،۱۰،۱۲،۱۳). همچنین از بهداشت ضعیف دهانی، دیابت شیرین، سرکوب شدن سیستم ایمنی، سوءتغذیه، اشعه درمانی و ابتلا به استئورادیونکروز نیز به عنوان عوامل مستعدکننده ابتلاء فرد به اکتینومیکوز یاد شده است (۸).

عفونت ناشی از ابتلاء به اکتینومیکوز معمولاً از طریق فاسیای تیبیک ناحیه گسترش پیدا نمی‌کند و بدون توجه به طرح آناتومیک راه‌های لنفاتیک و عروقی پیشرفت کرده و لنف نودها فقط در صورتی که در مسیر مستقیم روند عفونی باشند درگیر می‌شوند (۷،۸،۹).

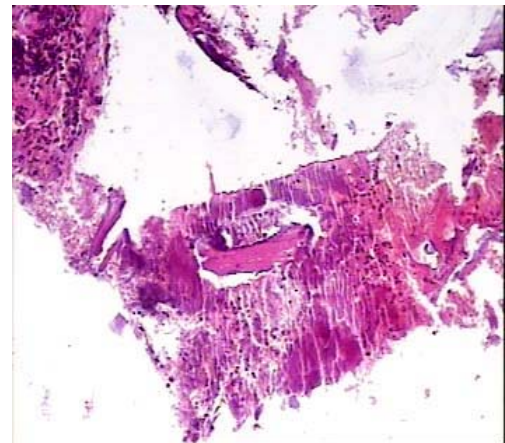
نمای رادیوگرافیک اکتینومیکوز رادیولوسنسی همراه با مرز نامنظم و حاشیه‌های نامشخص و غیراختصاصی می‌باشد (۹،۱۰،۱۳) و تشخیص قطعی بیماری توسط مشخص شدن ارگانیزم عامل است که به وسیله آزمایش مستقیم آگزودا، ارزیابی میکروسکوپی بافت‌های برداشته شده و یا کشت میکروبیولوژیک نمونه میسر می‌شود (۱۰). در دو مطالعه انجام شده گذشته‌نگر فقط در ۱۹ بیمار از ۱۸۱ بیمار و ۴ بیمار از ۵۷ بیمار تشخیص بیماری قبل از انجام بیوپسی داده شده بود. چون تشخیص اکتینومیکوز مشکل بوده و تشخیص‌های افتراقی برای آن در زمان تظاهرش وسیع است و حتی بعد از بیوپسی و یا



شکل ۲: رادیوگرافی OPG بیمار ۳ ماه پس از درمان نهایی

هستیت پاتولوژی

در بررسی میکروسکوپی ضایعه مخاطی و استخوانی فک بالا نمای انفیلتراسیون منتشر سلول‌های التهابی به صورت پرولیفراسیون سلول‌های هیستوسیتی، لنفوسیتی، پلاسموسیتی همراه با نوتروفیل در آستر مخاطی و نیز لابلاهی استخوان‌های اسفنجی مشاهده شد. در میان انفیلتراسیون منتشر یا چندکانونی تجمع اشکال رشته‌ای و دانه‌های گوگرد (Sulfur granules) در مرکز سلول‌های التهابی وجود داشت. در قسمتی از نمونه واکنش گرانولومی همراه سلول‌های ژانت چند هسته‌ای تیپ لانگهانس همراه با سلول‌های التهابی مزمن و نوتروفیلی نیز مشاهده شد (شکل ۳).



شکل ۳: وجود دانه‌های گوگرد در مرکز سلول‌های التهابی نمونه

بحث

اکتینومیکوز دارای شانس وقوع بسیار کم بوده و تقریباً به میزان یک مورد در سال در مراکز پزشکی بزرگ گزارش شده

گرانوله و دبری‌های نکروزه جهت کاهش محیط مساعد بی‌هوازی و افزایش نفوذ آنتی‌بیوتیک به عنوان یک قدم اساسی انجام شود. عود ضایعه متعاقب جراحی به تنهایی خیلی شایع است و تجویز آنتی‌بیوتیک به عنوان قسمتی از درمان الزامی است که بایستی به صورت طولانی مدت و با غلظت بالای دارو جهت نفوذ به مناطق وسیع‌تری از کانون‌های چرکی و فیبروزه تجویز شود (۹،۱۰،۱۳).

اکتینومیکوز گردنی صورتی اولیه به صورت تبییک به ۵ تا ۶ هفته دوره درمانی با پنی‌سیلین پاسخ می‌دهد و بیماران دارای عفونت عمقی ممکن است به درمان با پنی‌سیلین به مدت ۱۲ ماه نیاز داشته باشند (۲،۹،۱۳).

با توجه به سیر بیماری در بیمار گزارش شده و با توجه به آنچه که در این مقاله به آن اشاره شد، خصوصاً در مواردی که بیمار سابقه ترشح چرکی مزمن داخل دهانی دارد و با روش‌های معمول درمان ریشه و جراحی و مصرف آنتی‌بیوتیک بهبودی نمی‌یابد بایستی اقدام لازم درخصوص کنار گذاشتن (Rule out) اکتینومیکوز انجام شود.

اکسزیون (excision) ضایعه تشخیص مشکل است، از آن به عنوان بیماری مقلد بزرگ (Great masquerader disease) ناحیه سر و گردن یاد شده است (۴،۱۳،۱۴).

برطرف ساختن ضایعات آماسی پری‌اپیکال که به وسیله این باکتری درگیر شده باشند توسط درمان‌های ریشه به صورت استاندارد مشکل بوده و از طرف دیگر این گونه درمان‌ها می‌تواند باعث التواء ورود میکروارگانیزم به بافت‌های پری‌اپیکال شده و نهایتاً منجر به شکست درمان شود. شایع‌ترین محل درگیری ناحیه پری‌اپیکال دندان‌ها به اکتینومیکوز سانترال‌های فک بالا و در مرحله بعد مولرهای فک پایین می‌باشد (۹،۱۴).

با وجود اینکه کانال‌های دندان‌های راهی را برای ورود اکتینومیسست به بافت‌های پری‌اپیکال مهیا می‌کند اما اکتینومیکوز پری‌اپیکال بی‌نهایت نادر است و در یک مطالعه شانس وجود آن در ضایعات جراحی شده نوک ریشه ۱/۸ درصد گزارش شده است (۵،۱۱).

با توجه به اینکه تشخیص اکتینومیکوز مشکل است انجام جراحی به عنوان هم تشخیص و هم درمان از اهمیت خاصی برخوردار بوده و بایستی دبریدمان استخوان‌های مرده، بافت

Summary

A Case Report of Periapical Actinomycosis of Maxilla

Fariabi J, DDS¹. and Dabiri Sh., PhD².

1. Assistant Professor of Oral and Maxillofacial Surgery, Dentistry School, 2. Associate Professor of Pathology, Kerman University of Medical Sciences & Health Services, Kerman, Iran

Actinomycosis is a chronic and less common infectious process that established by Actinomyces israelii. Involvement of faciocervical region is more common than thoracic and visceral types and typically involves the angle of mandible and with less occurrence rate the upper jaw may also be involved. Periapical lesions of maxilla that involved in this process by Actinomyces israelii are rare and common site of them is the periapical area of central incisors of maxilla. A subject is a 31 year old woman who after multiple effort of endodontic and surgical procedures eventually with meticulous surgical debridement and pathologic examination with diagnosis of periapical actinomycosis was treated with penicilin for 10 weeks and after that showed no sign and symptom in involved area.

Key Words: Actinomycosis, Periapical infection of teeth, Infection of maxilla

Journal of Kerman University of Medical Sciences, 2004; 11(2): 126-130

References

1. Belmont MJ, Behar PM and Wax MK. Atypical Presentations of actinomycosis. *Head Neck* 1999; 21(3): 264-268.
2. Cawson RA, Langdon JD and Eveson JW: *Surgical Pathology of the mouth and jaws*. 1st ed. Scotland, Wright co. ,1996; PP 29-30.

3. Friduss ME and Maceri DR. Cervicofacial actinomycosis in children. *Henry Ford Hosp Med J* 1990; 38(1): 28-32.
4. Hillman EJ. Actinomycosis of the head and neck . <http://WWW.bcm.tmc.edu/oto/grand/41395.html> 25 may 2003.
5. Hirshberg A, Tsesis I, Metzger Z and Kaplan I. Periapical actinomycosis: A clinicopathologic study. *Oral Surg Oral Med oral pathol oral Radiol Endod* 2003; 95(5): 614-620.
6. Hoen MM, Downs RH, LaBounty GL and Nespeca JA. Osteomyelitis of the maxilla with associated vertical root fracture and pseudomonas infection. *Oral Surg Oral Med Oral Pathol* 1988; 66(4): 494-498.
7. Lerner PI. The Lumpy jaw. Cervicofacial actinomycosis. *Infect Dis clin North Am* 1988; 2(1): 203-220.
8. Liu CJ, Change KM and Ou CT. Actinomycosis in a Patient treated for maxillary osteoradionecrosis. *J Oral Maxillofac Surg* 1998; 56(2): 251-253.
9. Neville BW, Damm DD, Allen CM and Bouquot JE: Oral Maxillofacial pathology. 2nd ed., Philadelphia, W.B. Saunders Company, 2002; PP 180-182.
10. Regezi JA and Scuiubba JJ: Oral pathology, clinical Pathologic correlations. 3rd ed. Philadelphia, W.B. Saunders Company, 1999; PP 41-42.
11. Sakellariou PL. Periapical actinomycosis: report of a case and review of the literature. *Endod Dent Traumatol* 1996; 12(3): 151-154.
12. Soames JV and Southam JC: Oral Pathology. 2nd ed. Oxford, Oxford Medical Publications, 1993; PP 182.
13. Stewart MG and Sulek M. Pediatric actinomycosis of the head and neck. *Ear Nose throat* 1993; 72(9): 614-6, 618-9.
14. Weir JC and Buck WH. Periapical actinomycosis. Report of a case and review of the literature. *Oral surg oral Med oral pathol* 1982; 54(3): 336-340.