

گزارش دو مورد گانگرن فورنیر در کودکان

دکتر علی اصغر یارمحمدی^۱

خلاصه

گانگرن فورنیر یک فاشییت نکروزان عفونی است که باعث ابتلاء دستگاه تناسلی خارجی شده و یکی از اورژانس‌های نادر اورولوژی است. این بیماری در کودکان با روش‌های جراحی محافظه کارانه‌تر قابل کنترل بوده و در مقایسه با نوع بزرگسالان میزان مرگ و میر آنها به طور مشخصی پایین‌تر است، ولی علی‌رغم این واقعیات، در این مقاله به دو مورد گانگرن فورنیر نزد دو پسر ۶ و ۷ ساله اشاره می‌شود که منجر به فوت آنها گردید. از جمله علل شکست درمان، مراجعه دیر هنگام و همچنین دیابت در یکی از آنها را می‌توان نام برد. این کودکان به دنبال ختنه مبتلا به این بیماری شده بودند.

واژه‌های کلیدی: گانگرن، ختنه، کودکان

۱- استادیار اورولوژی، دانشگاه علوم پزشکی و خدمات بهداشتی - درمانی مشهد

مقدمه

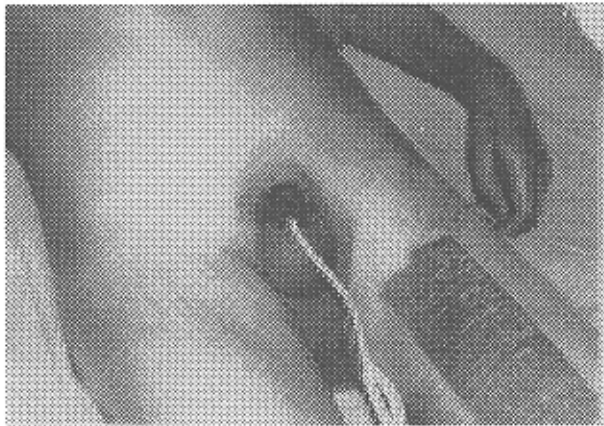
گانگرن فورنیر اطفال یکی از اورژانس‌های اورولوژی نادر است که احتیاج به درناژ فوری جراحی، دبیریدمان زخم و درمان‌های دارویی دارد. اغلب نیاز به انحراف مسیر ادراری داشته، ولی به ندرت احتیاج به انحراف مسیر مدفوعی است. تا به حال در متون پزشکی اطفال ۵۵ مورد گانگرن فورنیر گزارش شده است (۳،۱۴). برخلاف بالغین این بیماری در اطفال با حذف نسوج نکروزه و برقراری درناژ از پیش‌آگهی بهتری برخوردار است. بررسی‌ها نشان می‌دهد که گانگرن فورنیر کودکان از نظر اتیولوژی و باکتریولوژی با نوع بالغین متفاوت بوده و روش جراحی نیز بسیار محدودتر است. ولی علی‌رغم واقعیات موجود در مورد گانگرن فورنیر اطفال، در دو مورد از این بیماری که به دنبال ختنه اتفاق افتاده و در بخش ما بستری شده‌اند، درمان مؤثر واقع نشد و هر دو بیمار فوت نمودند.

گزارش موارد

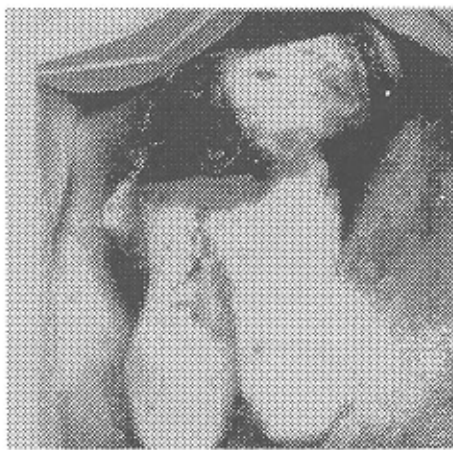
الف: پسر ۶ ساله‌ای از مشهد به دنبال ختنه که به طور سرپایی و با بی‌حسی موضعی، در درمانگاه جراحی بیمارستانی توسط جراح عمومی انجام شده بود، از روز سوم دچار تب، لرز و اختلالات ادراری می‌شود که به جراح مربوطه رجوع و به طور سرپایی تحت درمان قرار می‌گیرد. ولی روز چهارم به دلیل بدی حال عمومی (شوک سپتیک) و شروع گانگرن از پوست آلت به بخش اورولوژی فرستاده شد که با تشخیص گانگرن فورنیر تحت درمان‌های جراحی و دارویی و مراقبتی شدید قرار گرفت، ولی متأسفانه ۲۴ ساعت بعد، علی‌رغم درمان‌های انجام شده، درگذشت. در سابقه طفل نکته مثبتی یافت نشد.

ب: پسر ۷ ساله‌ای با سابقه دیابت در بجنورد که توسط یک پزشک عمومی و در مطب شخصی ختنه شده بود، از روز سوم دچار علائم عمومی عفونت و عوارض موضعی و اختلالات ادراری می‌شود که با مراجعه به طبیب مربوطه درمان سرپایی دریافت می‌نماید. این بیمار روز ششم پس از ختنه به بخش اورولوژی معرفی شد. هنگام مراجعه، کودک علائم شوک سپتیک داشت و گانگرن آلت تناسلی نیز آشکار بود (اشکال ۱ و ۲). این بیمار نیز علی‌رغم اقدامات جراحی و درمانی شدید ۱۸ ساعت بعد از بستری شدن فوت نمود.

طبق نظر پزشکان ختنه‌کننده، وسایل جراحی به کار رفته کاملاً استریل بوده و در پرونده‌ها اطلاعاتی دال بر آلودگی وسایل ختنه ثبت نشده است. ولی شروع گانگرن در هر دو مورد خود نشانه آلودگی زخم به عوامل عفونی است.



تصویر ۱:



تصویر ۲:

بحث

گانگرن فورنیر یک فاشییت نکروزان غیر شایع دستگاه تناسلی خارجی (Genitalia) است که اولین بار در سال ۱۷۶۴ (Baurienne) آن را گزارش نمود ولی در سال ۱۸۸۴ فورنیر (Jean Alfred Fournier) شرح توصیفی بیماری را بیان نمود و از آن پس به نام گانگرن فورنیر معروف شد (۱،۲،۳). بیماری در افراد به ظاهر سالم شروع ناگهانی و دردناک داشته و به سرعت منجر به گانگرن دستگاه تناسلی خارجی می‌شود.

از نظر سنی حداکثر شیوع بیماری در بزرگسالان بوده ولی از زمان تولد تا سن کهولت ممکن است دیده شود (۲،۴،۵). بیماری در کودکان شایع نبوده و اولین بار در سال ۱۹۳۱ لوینسون (Levinson) گانگرن فورنیه اطفال را گزارش نمود (۶). در بررسی متون پزشکی تا به حال ۵۵ مورد بیماری نزد اطفال گزارش شده است (۱،۲) که سن ۶۶٪ آنها بیش از سه ماه بوده است (۶). در ابتدا این بیماری ایدیوپاتیک بیان شده ولی امروزه عوامل

ندرت نیاز به انحراف مدفوعی (کولوستومی) است (۱،۲،۱۳،۱۵). در این جا تذکر یک نکته مهم می باشد که درمان گانگرن فورنیر نسبت به گذشته به جز تغییر نوع آنتی بیوتیک های مصرفی تغییر اساسی پیدا نکرده است. درمان شامل مراقبت های محافظتی، تجویز آنتی بیوتیک های وسیع الطیف، دبریدمان نسوج نکروزه و استفاده از اکسیژن هیپر بار است. مراقبت موضعی زخم شامل پانسمان مرطوب یا خشک و گاهی استفاده از حمام مخصوص می باشد. بعضی مؤلفین استفاده موضعی عسل را توصیه می نمایند که به راپی نلیزاسیون زخم کمک شایانی می نماید (۱۰).

میزان مرگ و میر بیماری در کودکان ۹ تا ۲۳٪ و در بزرگسالان از ۱۳ تا ۴۵٪ بیان شده است (۱،۲،۳،۱۶). این رقم در بیماران الکلیک، دیابتیک و آن دسته بیماران که منشأ عفونت آنها از ناحیه کولورکتال است، بسیار بالاتر است (۱۲). در اینجا هر دو بیمار گزارش شده متأسفانه فوت کردند. علت اصلی شکست درمان، مراجعه دیر هنگام و دیگری زمینه قبلی دیابت بوده است.

نتایج

گانگرن فورنیر در اطفال علیرغم نکروز آشکار دستگاه ژنیتال غیر توکسیک می باشد. شایع ترین اجرام میکروبی جدا شده، گونه های استرپتوکوک و استافیلوکوک می باشند و در مقایسه با بزرگسالان، روش های جراحی محافظه کارانه تری مورد استفاده بوده و میزان مرگ و میر آن نیز پایین تر است. گرچه دو مورد کودک بیمار ما علی رغم درمان مناسب و مراقبت شدید، به دلیل مراجعه دیر هنگام و زمینه دیابتی در یکی از آنها، جان خود را از دست دادند.

مستعدکننده زیادی برای آن شناخته شده است و نقش عوامل عفونت زا اقم از هوازی و غیر هوازی در بروز و پیش آگهی آن به خوبی مشخص گردیده است (۱،۳،۹). عامل عفونت احتمالاً از زیر غلاف Buck's در مسیر فاسیای دارتوس به طرف اسکروتوم و آلت تناسلی، از زیر فاسیای Colles تا پرینه و از زیر فاسیای اسکارپا به طرف دیواره شکم پیشرفت می نماید. از کشت ترشح زخم ارگانسیم های متعددی جدا شده است و گاهی مخلوطی از میکروب های هوازی و بی هوازی به دست می آید (۱۲). به عنوان اتیولوژی این عارضه در کودکان از ختنه، پارافیموزیس، ضربه، گزش حشرات، سوختگی، بیماری های پری اورترال، بیماری های آنورکتال و عفونت های سیستمیک نام برده شده است (۱،۲،۳،۱۲). دیابت یکی از بیماری های زمینه ای گانگرن فورنیر کودکان است و ۱۶ تا ۶۰٪ این کودکان مبتلا به دیابت بوده اند (۱،۷،۸). یکی از بیماران ما نیز مبتلا به دیابت بوده است. ارگانسیم های فراوانی به عنوان عامل عفونت شناخته شده اند. در بزرگسالان باکتری های غیر هوازی و باسیل های گرم منفی هوازی شایع می باشند، ولی در کودکان گونه های مختلف استرپتوکوک و استافیلوکوک شایع ترند (۱۱،۱۳،۱۴،۱۵) و در بسیاری از منابع گونه های استرپتوکوک به عنوان شایع ترین ارگانسیم گانگرن فورنیر اطفال نام برده شده است (۵،۷،۹،۱۱). از نظر بالینی این بیماری شروعی حاد دارد و به سرعت گانگرن ظاهر می شود و تفاوتی بین سیر بیماری در کودکان و بزرگسالان دیده نمی شود ولی در اطفال بیماری با پیش آگهی بهتری همراه می باشد (۲). درمان بیماری باید به فوریت انجام شود. ضمن اصلاح اختلالات آب و الکترولیت، دبریدمان زخم، برقراری درناژ کافی و آنتی بیوتیک مناسب باید تجویز شود. در غالب موارد انحراف ادراری (سیستوستومی) ضرورت دارد و به

Summary

Fournier's Gangrene in Children: Report of Two Cases

A.A. Yarmohammadi, MD¹

1. Assistant Professor of Urology, Mashhad University of Medical Sciences and Health Services, Mashhad, Iran

Fournier's gangrene as an infectious necrotizing fasciitis of the genitalia is a rare urologic emergency. Pediatric cases have been successfully managed with a more conservative surgical approach and have had a significant lower mortality rate compared to adults. In spite of this fact we report two cases in two 6 and 7 year old boys following circumcision which ended up in death. Failure in treatment was due to late referring and diabetes in one of them.

منابع

۱. تدین، علیرضا، خضری، عبدالعزیز: گانگرن فورنیر. مجله اورولوژی ایران، تابستان ۱۳۷۳، جلد اول، شماره ۲، ص ۱۰-۳.
۲. خمر، امیرمحمد، معتمدالشریعتی، سیدمحسن: گانگرن فورنیر. مجله دانشکده پزشکی مشهد، سال ۱۳۷۴، جلد ۳۸، شماره ۲۷، ص ۱۴۱-۱۳۸.
3. Adams JR jr, Mata JA, Venable DD, Culkin DJ and Bacchini JA jr. Fournier's gangrene in children. *Urology* 1990; 35(5): 439-441.
4. Bloom DA, Wan J and Key D. Disorders of the male external genitalia and inguinal canal. In: Kelalis PP, King LR and Belman AB (Eds). *Clinical Pediatric Urology*. 3rd ed., Philadelphia, W.B. Saunders Co., 1992; pp1027-1029.
5. Cleary TG and Kohl S. Overwhelming infection with group B β -hemolytic streptococcus associated with circumcision. *Pediatrics* 1979; 64(3): 301-303.
6. Levinson A. Gangrene of scrotum in infants and in children. *Am J Dis Child* 1931; 41: 1123.
7. Margolis DJ and Wein AW. Cutaneous disease of the male external genitalia. In: Walsh PC, Retik AB, Vaughan ED jr and Wein AJ (Eds). *Campbell's urology*. 7th ed., Philadelphia, W.B. Saunders, 1998; pp717-732.
8. McGeehan DF, Asmal AB and Angorn IB. Fourniers's gangrene. *S AFR Med J* 1984; 66(19): 734-737.
9. Niku SD, Stock JA and Kaplan GW. Neonatal Circumcision. *Urol Clin North Am* 1995; 22(1): 57-65.
10. Ralph V and Carson CC. Fournier's disease. *Urol Clin North Am* 1999; 26(4): 841-849.
11. Redman JF, Yamauchi T and Higginbothom WE. Fournier's gangrene of the scrotum in a child. *J Urol* 1979; 121(6): 827.
12. Schaeffer AJ. Infections of the urinary tract. In: Walsh PC, Retik AB, Vaughan ED jr and Wein AJ (Eds.). *Campbell's Urology*. 7th ed. Philadelphia W.B. Saunders, 1988; pp603-605.
13. Slater MD, Smith GT and Mundy K. Diabetes mellitus with Ketoacidosis presenting as Fournier's gangrene. *J Roy Soc Med* 1984; 75: 530-532.
14. Smith GL, Bunker CB and Dinneen MD. Fournier's gangrene. *Br J Urol* 1998; 81(3): 347-355.
15. Spirnak JP, Resnick MI, Hampel N and Persky L. Fournier's gangrene: Report of 20 patients. *J Urol Baltimore* 1984; 131(2): 289-291.
16. Werner HJ and Falk M. Acute gangrene of the scrotum in an 8 year old. *J Ped* 1964; 65: 133.