

## سندرم اسکافوکاپیتیت

دکتر سید علی مرعشی<sup>۱</sup>

### خلاصه

شکستگی اسکافوکاپیتیت همراه با دررفتگی دورسال پری لونیت میج دست بسیار نادر می باشد. در میان موارد اندکی که تا کنون گزارش شده است اکثراً ضایعه در ابتدا تشخیص داده نشده، لذا درمان مانند شکستگی منفرد اسکافوئید انجام گرفته و در پی گیری متوجه ضایعه شده اند. یک مورد از این سندرم گزارش می گردد.

واژه های کلیدی: اسکافوئید، اسکافوکاپیتیت، پری لونیت، دررفتگی، سندرم، شکستگی.

### مقدمه:

شست درمان شد و بیمار پس از ۴۸ ساعت تحت نظر بودن، مرخص گردید. یک هفته بعد که بیمار جهت کنترل مراجعه کرد، شکستگی عرضی اسکافوکاپیتیت همراه با دررفتگی دورسال پری لونیت میج دست تشخیص داده شد. ضایعه مزبور منطبق با نوع ۳ تقسیم بندی بوده و تا کنون ۵ مورد از آن در مقالات و کتب کلاسیک گزارش شده است.

سیزده روز پس از سقوط، هر دو شکستگی تحت عمل جراحی باز و تثبیت داخلی قرار گرفتند. محل شکستگی مجموعاً بمدت ۱۰ هفته کاملاً بی حرکت شد و پس از آن گچ باز و میخها کشیده شدند، سپس در حالیکه برای بیمار یک آتل ولاز گرفته شد، حرکات میج دست بطور متناوب و با فاصله شروع گردید که پس از دو هفته آتل نیز کنار گذاشته شد و حرکات بطور کامل تحت نظر فیزیوتراپیست انجام گرفت. از آن پس بیمار جهت کنترل مراجعه ننمود اما در تماس تلفنی شکایتی از درد و مزاحمت میج دست آسیب دیده در زندگی روزمره نداشت ولی بعلت عدم مراجعه از دامنه حرکات میج دست اطلاعی در اختیار نیست.

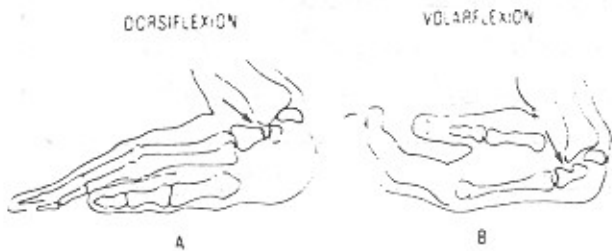
شکستگی اسکافوکاپیتیت برای نخستین بار در سال ۱۹۳۷ شرح داده شد (۹). از آن زمان تا کنون فقط ۱۴ مورد دیگر از این ضایعه گزارش شده است (۱۲، ۱۳، ۱۴). در هیچیک از مقالات پیش از دو مورد نبوده است. در این سندرم شکستگی عرضی اسکافوکاپیتیت همراه با چرخش ۱۸۰ درجه قطعه پروگسیمال کاپیتیت می باشد که ضایعه نادری است (۸). طی ۱۴ سال گذشته یک مورد از این سندرم در بخش ارتوپدی بیمارستان امام خمینی اهواز مشاهده و تحت درمان قرار گرفته است.

### معرفی بیمار

بیمار، مرد کارگر ۲۵ ساله ایست که در تاریخ ۶۹/۹/۲۱، هنگام جوش کاری، از ارتفاع ۱۲ متری سقوط کرده است. حین سقوط به یکی از طبقات بین راه برخورد کرده و آسیب هائی در سر، سینه و میج دست راست پیدا نموده است. بیمار قادر به بیان حالت برخورد دست با زمین نبود. آسیب های سر و سینه مشکل اساسی ایجاد نکرد اما شکستگی اسکافوئید با گچ اسپایکای

۱ - دانشیار و مدیر گروه ارتوپدی دانشگاه علوم پزشکی اهواز.

هنگام دورسی فلکشن میج دست ایجاد می‌شود. حدود نیمی از گزارش‌ها بر پایه این مکانیسم استوار است (۶). جونز معتقد است که در مواردی از ضایعه دررفتگی دورسال پری لونیت کارپال وجود ندارد. نامبرده مکانیسم را چنین بیان می‌کند که ابتدا دررفتگی بوجود آمده اما بعداً بطور خودبخود جا افتاده است و تنها شکستگی اسکافوئید و قطعه پروگسیمال کاپیتیت که شکسته و معکوس شده است، مشاهده خواهد شد (۴). در مواردی نیز ضایعه بعلت ولارفلکشن میج دست ایجاد شده است. گفته می‌شود در این مورد درهم رفتن (Impact) شدید قسمت پشتی میج دست بطرف ولار خمیدگی پیدا کرده و سبب دررفتگی پری لونیت خواهد شد (۲). و یا بالاخره بر پایه مکانیسمی دیگر تمامی ضایعات بدنال ضربه‌های بسیار شدید ایجاد شده‌اند و همراه با ضایعات متعدد بوده‌اند که در اغلب موارد ضایعه ابتدا تشخیص داده نشده و درمان مانند شکستگی منفرد اسکافوئید انجام شده است و در پی‌گیری متوجه ضایعه شده‌اند مانند مورد اخیر (۱۰) (شکل ۲).



شکل ۲- مکانیسم: در دورسی فلکشن شدید انتهایی دورسال رادیوس، کاپیتیت می‌تواند بطور مستقیم تحت فشار قرار گیرد و باعث شکستگی گردد (A). در ولار فلکشن لبه ولار رادیوس می‌تواند شکستگی کاپیتیت ایجاد گردد و نیروی بیشتر می‌تواند سبب چرخش قطعه پروگسیمال شود (B).

### درمان

روش‌های درمانی مختلفی پیشنهاد شده است، از گچ‌گیری و درمان شکستگی اسکافوئید تا برداشتن قطعه پروگسیمال اسکافوئید جهت جلوگیری از نکروز آواسکولر، در حالی که عده‌ای جوش خوردن معیوب قطعات را نشان داده‌اند (۳، ۱۳)، و بالاخره جاناندازی باز هر دو شکستگی و ثابت کردن آنها و بی‌حرکت نمودن میج دست در گچ اسپایکای (Spica) شست (۹).

شکستگی عرضی اسکافوکاپیتیت همراه با دررفتگی دورسال پری لونیت میج دست ضایعه نادری است و تاکنون شش نوع مختلف از آن شرح داده شده است (۱۰).

نوع اول: شکستگی عرضی اسکافوکاپیتیت و اسکافوئید بدون دررفتگی استخوانهای کارپ که در این نوع، قسمت پروگسیمال استخوان کاپیتیت ۱۸۰ درجه چرخش پیدا نموده و سطح مفصلی خود را با لونیت حفظ کرده است. این نوع شایع‌تر از سایر انواع می‌باشد.

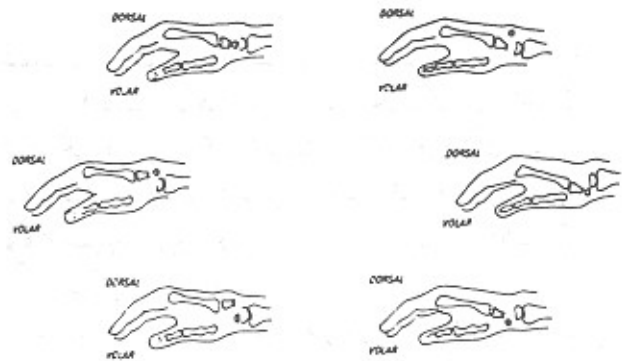
نوع دوم: شکستگی مانند نوع اول بوده و همراه با دررفتگی دورسال پری لونیت است.

نوع سوم: قطعه پروگسیمال کاپیتیت بطور معکوس ارتباط خود را با لونیت حفظ کرده است در حالیکه بقیه استخوانهای کارپ بطرف دورسال دررفتگی پیدا نموده‌اند.

نوع چهارم: در حالیکه قطعه پروگسیمال با لونیت در ارتباط است، استخوانهای کارپ بطرف ولار دررفتگی پیدا نموده‌اند.

نوع پنجم: قطعه پروگسیمال کاپیتیت به تنهایی بطرف ولار دررفتگی پیدا نموده است.

نوع ششم: قطعه پروگسیمال کاپیتیت به تنهایی بطرف دورسال دررفتگی پیدا نموده است (شکل ۱).



شکل ۱- طرح‌های مختلف دررفتگی - نسبت قطعات کاپیتیت به استخوان لونیت که در رادیوگرافی نیم‌رخ بهتر دیده می‌شود.

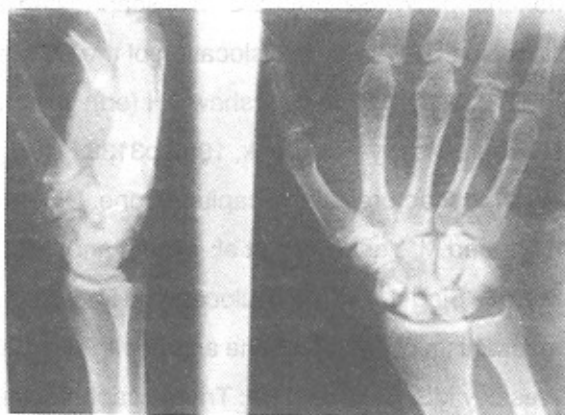
### مکانیسم

افتادن با دست باز در حالیکه میج انحراف رادیال داشته و در اثر فشار مستقیم رادیوس و یا از طریق اسکافوئید بر سر کاپیتیت شکستگی ایجاد می‌شود، مکانیسم قابل قبولی است (۹). مکانیسم دیگر آنست که شکستگی کاپیتیت در اثر گیرکردن مستقیم به دیستال رادیوس (۱۱)، و شکستگی اسکافوئید در اثر نیروی وارده بین استخوان‌های پروگسیمال و دیستال کارپال در

نتیجه عالی داشته است. پس از ثابت کردن قطعات، میچ را در داخل گچ قرار می‌دهیم تا آثار جوش خوردن آشکار گردد. تغییرات آواسکولرنکروزیس معمولاً دیده می‌شود اما کلاپس و جوش نخوردن شایع نیست. چنین درمانی حتی در شکستگی‌هایی که با تأخیر تشخیص داده شده‌اند نتیجه مطلوب داشته است.

#### نتیجه گیری

شکستگی اسکافوکاپیتیت همراه با دررفتگی دورسال پری‌لونیت میچ دست بسیار نادر است و در اکثر موارد در اولین مراجعه تشخیص داده نمی‌شود و مانند شکستگی اسکافوئید درمان می‌گردد. این شکستگی اولین بار در سال ۱۹۳۷ شرح داده شد و از آن زمان تاکنون ۱۴ مورد دیگر گزارش شده است. در هیچیک از گزارش‌ها بیش از دو مورد ذکر نشده است. شکستگی مزبور شش نوع دارد. شایع‌ترین آن نوع اول است. گزارش مزبور اولین مورد ضایعه در گروه ارتوپدی دانشگاه علوم پزشکی اهواز است. روش درمان جراحی و استفاده از گچ اسپایکای شست می‌باشد.



#### پیش‌آگهی

بطور کلی در مواردی که درمان با جاناندازی بسته و گچ‌گیری انجام شده است نتیجه ناموفق بوده، بعلاوه بدون جاناندازی اولیه کاپیتیت، جاناندازی شکستگی اسکافوئید مقدور نمی‌باشد (۴،۱۰،۱۲). جاناندازی باز و ثابت کردن قطعات شکسته با میخ

#### Summary

##### Scaphocapitate Syndrome

SA. Marashi, MD\*

\* Associate Professor of Orthopedic Surgery, Ahvaz University of Medical Sciences, Ahvaz, Iran.

Scaphocapitate syndrome is quite rare. It usually remains undiagnosed at first and is treated as a scaphoid fracture. This syndrome was first reported in 1937. Since then 14 more cases have been reported. Six types have been described with type I being the most common one. This is the first case reported from the Department of Orthopedic Surgery, Ahvaz University of Medical Sciences.

*Journal of Kerman University of Medical Sciences. 1994;(1):49-52.*

**Key Words:** Scaphoid, Scaphocapitate, Perilunate, Dislocation, Syndrome, Fracture.

#### References

- 1- Adler JB, Shaftan GW: Fractures of the capitate. J Bone and Joint Surg 1962;44:537.
- 2- Aitken AP, Nalebuff EA: Volar transnavicular perilunate dislocation of the carpus. J Bone and Joint Surg 1960;42-A:1051-1057.
- 3- Fenton RL: The naviculo-capitate syndrome. J Bone and Joint 1956;38:681-684.
- 4- Jones GB: An unusual fracture-dislocation of the carpus. J Bone and Joint Surg 1955;37:146-147.
- 5- Meyers MH, Wells, et al: Naviculo-capitate fracture syndrome: Review of the literature and a case report. J Bone And Joint Surg 1971;53:1383-1386.

- 6- Monahanp RW, Galaskocb S: The scapho capitate fracture syndrome. J Bone Surg 1972;54:122-124.
- 7- Nicholson CB: Fracture dislocation of the Os Magnum. J Roy Navy Med Serv 1940;26:289-291.
- 8- Phillip E, Wright II: In Crenshaw AH (ed): Campbell's operative orthopaedics. 8th ed. St. Louis Missouri, Mosby-year book, 1992;p3138.
- 9- Reider J: Fractures of the capitate bone. U.S. Armed Forces Med J 1958;9:1513-1516.
- 10- Raymond M, Vance MD, et al: J Bone and Joint Surg 1980;62;2:271.
- 11- Stein F, Siegel MW: Naviculocapitate fracture syndrome: A case report: New thoughts on the mechanism of injury. J Bone and Joint Surg 1969;51:391-395.
- 12- Weseley MS, Barenfeld PA: Trans-scaphoid, transcapitate, tran-striquetral, perilunate fracture-dislocation of the wrist: A case report. J Bone and Joint Surg 1972;54:1073-1078.
- 13- Yame CB: An unusual fracture dislocation of carpus. J Bone Surg 1955,37:146-147.