

گزارش یک مورد کودک سه ساله با انسداد خروجی معده ناشی از پرده پیلور

دکتر مسعود بقایی وجی^{۱*}، دکتر فرزانه غضنفری پور^۲، دکتر مریم احمدی پور^۳

خلاصه

شایع ترین علت انسداد خروجی معده در دوره نوزادی و اوایل شیرخوارگی تنگی هیپرتروفیک پیلور است. انسداد خروجی معده ناشی از پرده پیلور (Pyloric Web) بیماری نسبتاً نادری در کودکان می باشد که با استفراغ های غیرصفراوی درد شکم و اختلال رشد تظاهر می کند. علائم این بیماری به شکل دیررس و غیراختصاصی مثل کاهش رشد و استفراغ بروز می کنند. به نظر می رسد که این بیماری به دلیل عدم تطابق نوروماسکولار ایجاد شده و اغلب با تأخیر تشخیص داده می شود.

در این گزارش یک کودک سه ساله با تب طول کشیده و استفراغ غیر صفراوی مقاوم به درمان و کاهش وزن از بیست روز قبل از پذیرش معرفی می شود. رادیوگرافی با باریوم انسداد خروجی معده و اتساع معده را نشان داد. بیمار لاپاراتومی شده و وجود پرده پیلور در وی به اثبات رسید و تنها پیلوروپلاستی به روش Heineke-Mikulicz منجر به محو تمام علائم بیمار شد.

واژه های کلیدی: انسداد خروجی معده، پرده پیلور

مقدمه

مصرف مواد سوزاننده و وجود پرده پیلور اشاره کرده که اکثراً در سنین سه ماه تا شش سال تظاهر می کنند (۱،۳). وجود پرده (Web) و دیافراگم در ناحیه پیلور از علل نادر انسداد خروجی معده در کودکان است. مهم ترین علائم بالینی در این حالت استفراغ غیرصفراوی درد شکمی و اختلال رشد می باشد (۴-۶).

انسداد خروجی معده در کودکان بیماری نسبتاً نادری است که شیوع آن یک مورد در صد هزار تولد ذکر شده است در حالی که تنگی هیپرتروفیک پیلور که در دوره شیرخوارگی و اوایل نوزادی علامت دار می شود شیوعی در حد سه در هزار تولد دارد (۱،۲). از علل انسداد خروجی معده در کودکان می توان به آترزی پیلور ولولوس و فیبروز ناشی از پپتیک اولسر یا

۱- دانشیار گروه جراحی، دانشکده پزشکی، دانشگاه علوم پزشکی کرمان ۲- استادیار گروه کودکان، دانشکده پزشکی و مرکز تحقیقات فیزیولوژی، دانشگاه علوم پزشکی کرمان

۳- دستیار کودکان، دانشکده پزشکی، دانشگاه علوم پزشکی کرمان

* نویسنده مسؤل، آدرس: گروه جراحی، دانشکده پزشکی افضلی پور، دانشگاه علوم پزشکی کرمان • آدرس پست الکترونیک: baghaiw@yahoo.com

پذیرش مقاله: ۱۳۸۷/۱۷

دریافت مقاله اصلاح شده: ۱۳۸۷/۶/۱

دریافت مقاله: ۱۳۸۶/۱۲/۱۵

استفراغ‌های جهنده می‌شد. در معاینه شکم نکته خاصی دیده نشد. از نظر علائم حیاتی تعداد ضربان قلب ۱۰۵ عدد در دقیقه، تعداد تنفس ۲۵ عدد در دقیقه و فشارخون $70/40$ mm/Hg بود. در بررسی آزمایشگاهی تعداد گلبول سفید 9500 با 60% لنفوسیت بود و تست‌های کبدی، رایت و ویدال طبیعی بودند.

Na=۱۲۹mEq/l K=۳/۳mEq/l Blood sugar=۹۸mg/dl

PH=۷/۴۳ Pco₂=۳۷/۳ BE=۲/۵

Hco₃= ۲۴ Blood Urea= ۲ Creatinin=۰/۶

در بررسی رادیو لوژیک، عکس قفسه سینه بیمار طبیعی بود و در رادیو گرافی ساده شکم سطوح متعدد مایع و هوا دیده می‌شد (ناشی از ایلئوس).

سونوگرافی شکم نیز طبیعی بود. با توجه به استفراغ‌های مکرر دستگاه گوارش بیمار با ماده حاجب بررسی گردید و عدم عبور ماده حاجب از معده دیده شد (عکس شماره ۱).

بر اساس علائم بالینی و نتایج Upper GI Series بیمار کاندید لاپاراتومی گردید.

در حین جراحی و پس از پیلوروتومی انسداد کامل پیلور به وسیله Web مشاهده شد که همراه با هیپرتروفی لایه‌های بیرونی آنتروم بود که احتمالاً به دلیل انسداد دیستال ایجاد شده بود و ارتباطی به ناحیه پیلور و یا زخم پپتیک نداشت، ظاهر آن کاملاً طبیعی بود و برای بیمار فقط پیلوروپلاستی انجام شد. بیمار پس از هفتاد و دو ساعت دفع مدفوع داشت و در دوره پس از عمل مشکل خاصی پیش نیامد. با شروع تغذیه خوراکی و تحمل آن، بیمار با حال عمومی خوب از بیمارستان مرخص شد و در پیگیری یک ماهه رشد کودک مطلوب بوده و عود علائم و کاهش وزن وجود نداشت.

تشخیص موارد فوق با استفاده از بلع باریوم (Barium meal) میسر است که علائم آن شامل اتساع معده و عدم خروج ماده حاجب از آن است (۳).

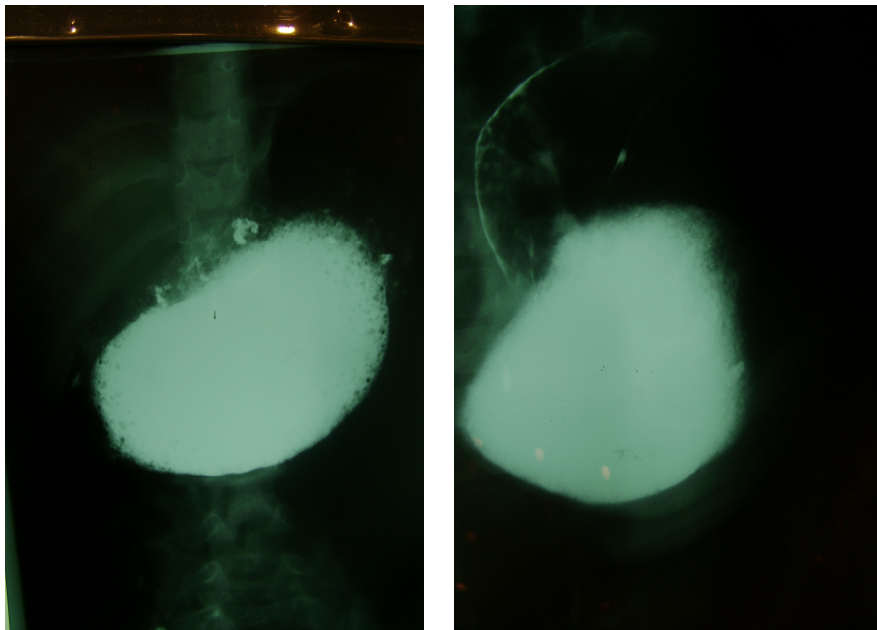
درمان اولیه این بیماران شامل اصلاح آب و الکترولیت‌ها و تخلیه معده به وسیله لوله نازوگاستریک (برای رفع استفراغ و درد شکم) می‌باشد. درمان قطعی این بیماران با مداخله جراحی امکان‌پذیر است.

در گزارش حاضر کودک سه ساله‌ای با انسداد خروجی معده ناشی از پرده پیلور معرفی شده و در مورد پاتوژنز احتمالی آن بحث می‌گردد.

گزارش مورد

بیمار پسر بچه سه ساله اهل افغانستان و ساکن کرمان می‌باشد که با شکایت تب و استفراغ در بخش اطفال بیمارستان افضل‌پور بستری گردید. وی از بیست روز قبل از مراجعه به دنبال خوردن و آشامیدن دچار استفراغ‌های مکرر غیر صفاوی می‌شده که همراه با کاهش وزن از سیزده به یازده کیلوگرم، بی‌اشتهایی، تب و عدم دفع مدفوع بوده است. به دلیل بی‌اشتهایی و کاهش مصرف مواد غذایی در زمان پذیرش استفراغ‌های بیمار کاهش و تب و بی‌حالی وی افزایش یافته بود به طوری که به شکل سرپایی از نظر تب با علت ناشناخته (FUO) مورد بررسی قرار گرفته بود.

بیمار حاصل زایمان طبیعی و چهارمین فرزند در یک خانواده چهار فرزندی بود و سابقه بیماری خاص یا بستری شدن در گذشته را نداشت. تغذیه وی در دوران شیرخوارگی با شیر مادر و روند رشد و تکامل وی طبیعی بوده است. در معاینات اولیه کودک تبار با ظاهری بیمارگونه و کم آب بود که با خوردن هر ماده غذایی دچار



عکس ۱: در رادیوگرافی های فوق اتساع معده و عدم خروج ماده حاجب مشخص است.

بحث

انسداد اولیه خروجی معده نسبت به تنگی هیپرتروفیک پیلور از نظر اتیولوژی در مقوله ای جداگانه قرار دارد. بیمار گزارش شده از نظر تکامل عصبی روند تکاملی مطلوبی داشت و علائم وی به صورت استفراغ های غیر صفاوی و کاهش رشد پس از یک دوره رشد و نمو طبیعی ایجاد شده بود. معده کاملاً متسع بود و طی جراحی شواهدی از التهاب فیبروز بدخیمی مشاهده نشد.

در مورد علل ایجاد کننده Web در آتروم اختلاف نظر وجود دارد و نظریه های زیر در مورد اتیولوژی بیماری مطرح شده است:

الف) عدم تطابق نورو ماسکولار در پیلور: به این صورت که انقباض مداوم اسفنکتر پیلور و عدم انطباق آن با انقباضات آنتر سبب تنگی در این ناحیه می شود (۳).

ب) کانالیزه شدن ناقص foregot طی هفته های پنجم و ششم جنینی باعث ایجاد آترزی غشایی ناکامل آنتر می شود (۷).

سن شروع علائم بر اساس اندازه Web و شدت انسداد بسیار متغیر است و تأخیر در تشخیص و درمان آن هم نا شایع نیست (۴).

در مطالعه انجام شده در کشور تایوان انسداد خروجی معده به طور دیررس به عنوان یک مقوله جدید مطرح و به عنوان علتی غیر معمول برای اختلال رشد کودکان در نظر گرفته شده است و یک کودک سه ساله با سابقه استفراغ و درد شکم به مدت سه هفته با web در ناحیه آنتر گزارش شده است (۲).

در کشورهای چین و هند نیز موارد غیر معمول انسداد خروجی معده به شکل تأخیری به وسیله دیافراگم و Web در کودکان و نوجوانان با سنین مختلف گزارش شده اند (۵،۶).

استفاده از بلع باریوم در نود درصد موارد سبب تشخیص دقیق Web ناحیه آنتر می شود و علامت مشخصه آن یک نقطه پرشدگی با حدود واضح و به صورت مداوم در ناحیه آنتر و اتساع ناحیه قبل از تنگی می باشد (۴).

درمان Web آنتر علامت‌دار و همراه با انسداد خروجی معده انجام جراحی با هدف برداشت Web و پیلوروپلاستی می‌باشد. استفاده از اندوسکوپی و لیزر نیز در چند مطالعه با موفقیت گزارش شده است (۷).

به‌طور خلاصه انسداد خروجی معده به‌طور تأخیری ناشی از web بیماری نادر و مقوله جدیدی است که در تشخیص افتراقی استفراغ‌های غیرصفراوی تکرار شونده و اختلال رشد در کودکان بزرگ‌تر و حتی نوجوانان مطرح می‌شود.

سونوگرافی نیز امکان تشخیص اختلال فوق را فراهم می‌کند. دیدن یک ساختمان اکوژن دیافراگم مانند در ناحیه آنتر همراه با اتساع معده، تأخیر در تخلیه معده و پیلور طبیعی تشخیص را تأیید می‌کند (۸).

انجام اندوسکوپی نیز برای نشان دادن Web در ناحیه آنتر و همچنین سایر پاتولوژی‌های معده مثل بیماری پپتیک، چسپندگی و یا پانکراس هتروتوپیک مفید است (۹،۱۰).

A 3-Year old Child with Gastric Outlet Obstruction due to Pyloric Web: A Case Report

Baghai M., M.D.^{1*}, Ghazanfaripour F., M.D.²; Ahmadipour M., M.D.³

1. Associate Professor of surgery, Kerman University of Medical Sciences, Kerman, Iran

2. Assistant Professor of Pediatrics, School of Medicine & Physiology Research Center, Kerman University of Medical Sciences, Kerman, Iran

3. Resident of Pediatrics, Kerman University of Medical Sciences, Kerman, Iran

* Corresponding author, e-mail: baghaiw@yahoo.com

(Received 5 March 2008 Accepted 8 Oct. 2008)

Abstract

The most common cause of gastric outlet obstruction in neonates and infants is hypertrophic pyloric stenosis. Pyloric web as a cause of gastric outlet obstruction is relatively rare in children and presents with non bilious vomiting, abdominal pain and failure to thrive. The onset of symptoms is usually late with nonspecific symptoms like vomiting and failure to thrive that seems to be due to neuromuscular incoordination.

Here we report a 3 year-old boy with prolonged fever, anorexia, and intractable postprandial non bilious vomiting and weight loss since 20 days prior to admission. Barium meal study revealed gastric outlet obstruction with a dilated stomach. The patient underwent laparotomy and pyloric web was confirmed as the cause of the symptoms and Heineke-Mikulicz pyloroplasty led to disappearing of the entire patient's problems.

Keywords: Pyloric web, Gastric outlet, Obstruction

Journal of Kerman University of Medical Sciences, 2009; 16(1): 87-91

References

1. Behrman R.E. *et al.* Nelson textbook of pediatrics, 17th ed., 2004; pp1229-31
2. Bell MJ, Ternberg JL, Keating JP, Moedjona S, McAlister W, Shackelford FD. Prepyloric gastric antral web: a puzzling epidemic. *J Pediatr Surg* 1978; 13(3): 307-13
3. Dogan Y, Erkan T, Cokugras FC, Kutlu T. Caustic gastroesophageal lesions in childhood: an analysis of 473 cases. *Clin Prdiatr (Phila)* 2006; 45(5): 435-8.

4. Bell MJ, Ternberg JL, McAlister W, Keating JP, Tedesco FJ. *et al.* Antral diaphragm a cause of gastric outlet obstruction in infants and children. *J Pediatr* 1977; 90(2): 196-202.
5. Sharma K, Agrawal P, Toshniwal H. Acquired gastric outlet obstruction during infancy and childhood: a report of five unusual cases. *J Pediatr Surg* 2004; 32(6): 928-30.
6. Lui Kw, Wong HF, Wan YL, Hung CF, Ng KK, Tseng JH. Antral web-a rare cause of vomiting in children. *Pediatr Surg Int* 2000; 16(5-6): 424-5.
7. Tiao MM, Ko SF, Hsieh CS, Ng SH, Liang CD, Sheen-Chen SM, *et al.* Antral web associated with distal antral hypertrophy and prepyloric stenosis mimicking hypertrophic pyloric stenosis. *world J Gastroenterol* 2005; 11(4): 609-11.
8. Chew AL, Friedwald JP, Donovan C. Diagnosis of congenital antral web by ultrasound. *Pediatr Radiol* 1992; 22(5): 342-3.
9. Al-Kawas FH. Endoscopic laser treatment of an obstructing antral web. *Gastrointest Endosc* 1988; 34(4): 349-51.
10. Ferguson C, Morabito A, Bianchi A. Duodenal atresia and gastric antral web. A significant lesson to learn. *Eur J Pediatr Surg* 2004; 14(2): 120-2.