

گزارش مورد: فاشیته نکروزان ناشی از آپاندیسیت در یک مرد ۴۷ ساله دیابتی

دکتر محمود آقایی افشار^۱، دکتر آرمینا شاه اسماعیلی^{۲*}

خلاصه

فاشیته نکروزان، یکی از عوارض نادر آپاندیسیت تشخیص داده نشده به شمار می‌رود و مرگ و میری بالغ بر ۲۵٪ دارد. در این گزارش یک مرد ۴۷ ساله دیابتی با فاشیته نکروزان ناحیه پهلو راست و جدار شکم، ثانویه به آپاندیسیت حاد معرفی می‌شود. پس از انجام اقدامات اولیه تشخیصی، بیمار با تشخیص اولیه گاز گانگرن و فاشیته نکروزان با احتمال منشأ رتروپریتوئن تحت عمل جراحی قرار گرفت و پس از ۳ ماه آپاندیسیت بیمار به صورت الکتیو جراحی گردید. پس از عمل حال عمومی بیمار رو به بهبود رفت و با وضعیت عمومی خوب مرخص گردید. واژه‌های کلیدی: فاشیته نکروزان، آپاندیسیت حاد، گانگرن گازی

مقدمه

این بیماری برای اولین بار در سال ۱۹۲۴ توسط Meleny شرح داده شد (۲). از جمله عوامل زمینه‌ساز این بیماری دیابت، مصرف الکل و اعتیاد تزریقی می‌باشد (۳). این عفونت معمولاً در میان‌سالی و افراد مسن رخ می‌دهد و بعد از اعمال جراحی، تروما، عفونت پوست و کشیدن دندان شایع‌تر است (۴).

فاشیته نکروزان یکی از عفونت‌های بالقوه تهدیدکننده حیات است که بافت زیر جلد را درگیر کرده و با التهاب و نکروز پوست، چربی زیرجلدی و فاسیا با یا بدون عضلات مشخص می‌گردد (۱).

۱- استادیار جراحی، دانشکده پزشکی، دانشگاه علوم پزشکی کرمان ۲- پزشک عمومی، پایگاه تحقیقات بالینی بیمارستان افضل‌پور و مرکز تحقیقات فیزیولوژی، دانشگاه علوم پزشکی کرمان

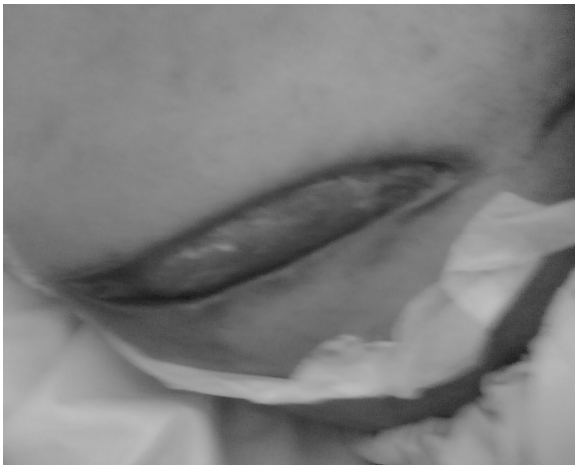* نویسنده مسؤول، آدرس: پایگاه تحقیقات بالینی، بیمارستان افضل‌پور، کرمان • آدرس پست الکترونیک: a.shahesmaeili@gmail.com

پذیرش مقاله: ۱۳۸۷/۱۲/۲۱

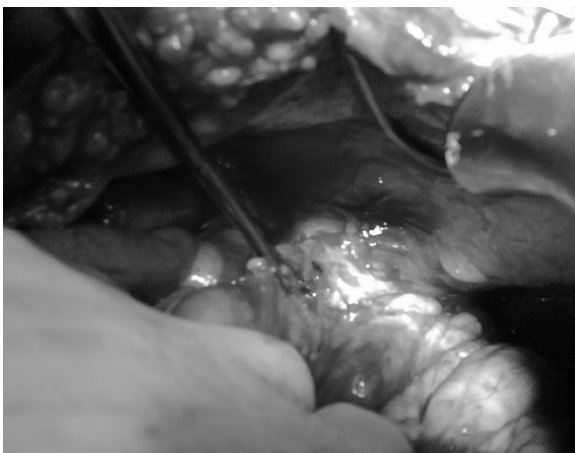
دریافت مقاله اصلاح شده: ۱۳۸۷/۱۲/۱۸

دریافت مقاله: ۱۳۸۷/۱۲/۱۷

دیورتیکول‌های کولون تحت عمل جراحی قرار گرفت. برش جراحی در محل حداکثر تورم در ناحیه پهلوی راست داده شد (عکس ۱). عضلات داخلی جدار شکم کاملاً نکروزه همراه با ترشحات بدبو بودند که خارج گشته و ودبریدمان وسیع همراه شستشو صورت گرفت. درن‌های متعدد در ناحیه قرار داده شده و بعد از آن روزانه زیر بی‌هوشی عمومی، زخم شستشو داده می‌شد و در صورت نیاز دبریدمان انجام می‌گرفت و طی این زمان آنتی‌بیوتیک وسیع‌الطیف برای درمان مورد استفاده قرار گرفت تا اینکه زخم تمیز و قرمز رنگ شده و آماده ترمیم گردد.



عکس ۱. برش ناحیه درناژ آنبسه بعد از کنترل عفونت در پهلوی راست



عکس ۲. اکسپلور آپاندیس و قطع ارتباط آن با جدار شکم

فاشیت نکروزان یکی از عوارض نادر آپاندیسیت حاد تشخیص داده نشده به‌شمار می‌رود و مرگ‌ومیری بالغ بر ۲۵٪ دارد (۵).

ما در این گزارش به معرفی بیمار دیابتی ۴۷ ساله‌ای می‌پردازیم که با فاشیت نکروزان و گانگرن ناحیه پهلوی راست ثانویه به آپاندیسیت حاد مراجعه کرده بود.

معرفی بیمار

بیمار مردی ۴۷ ساله و مورد شناخته شده دیابت کنترل نشده از ۵ سال قبل بود که تحت درمان دارویی قرار داشت و با شکایت از درد ناحیه پهلوی راست و اندام تحتانی راست به اورژانس مراجعه کرده بود. علائم بیمار از ۳ روز قبل از پذیرش با تابلوی انسداد روده، عدم دفع گاز و مدفوع، تب ۳۹ درجه بی‌اشتهایی و استفراغ آغاز شده بود. یک هفته بعد از پذیرش مشاوره جراحی انجام شد و معاینه بالینی و ارزیابی‌های پاراکلینیک برای بیمار صورت گرفت. درد بیمار ابتدا در ناحیه پهلوی راست لوکالیزه بود و سپس به خلف همان سمت منتشر شد اما درد کلاسیک آپاندیسیت حاد را نداشت. ظاهر بیمار توکسیک بود و در معاینه شکم، قرمزی در ناحیه پهلوی راست و خلف همراه با ادم گوده‌گذار و کریپتاسیون مشهود بود. همچنین تندرین شدید و ریباند تندرین در ناحیه پهلوی شکم از ناحیه ساب‌کوستال راست تا ستیغ ایلیاک و در خلف از زیردنده ۱۲ تا ستیغ ایلیاک وجود داشت.

در آزمایشات پاراکلینیک، بیمار دچار لکوسیتوز ($WBC: 16/4 \times 10^3$) غالب بودن نوتروفیل‌ها بود. الکترولیت‌ها و تست‌های عملکرد کلیه طبیعی بودند.

در عکس ساده شکم ایلتوس روده در سمت راست مشهود بود. در سی‌تی‌اسکن، ادم و گاز در جدار شکم و ناحیه پاراکولیک راست قابل مشاهده بود.


بیمار با تشخیص اولیه گاز گانگرن و فاشیت نکروزان با احتمال منشأ تروپریتون، به‌خصوص آپاندیسیت عارضه‌دار ساب‌سروز رتروسکال، مشکلات کلیوی و یا

دهه دوم و سوم عمر رخ می‌دهد (۴). این بیماری حتی در بهترین مراکز دنیا، همچنان شایع‌ترین بیماری اورژانسی جراحی است که دیر تشخیص داده می‌شود، زیرا در بسیاری از بیماران ممکن است با علائم کلاسیک خود تظاهر نکرده و یا تنها با عوارض بروز کند. تأخیر در تشخیص می‌تواند منجر به ایجاد عوارضی چون، پرفوراسیون، تشکیل آبسه، عفونت زخم و طولانی شدن مدت بستری در بیمارستان گردد (۵).

فاشیت نکروزان یکی از عوارض نادر آپاندیسیت حاد به‌شمار می‌رود. به‌طوری که تاکنون تنها چند مورد از آن در نواحی مختلف گزارش شده است. از جمله فاشیت نکروزان ناحیه ران، اسکروتوم (گانکرن فورنیه)، ناحیه شکم و پهلوها و همچنین در محل زخم آپاندکتومی (۱۷-۵). این عارضه، یک عفونت تهدیدکننده حیات است که بافت زیر جلد را درگیر کرده و منجر به التهاب و نکروز پوست، چربی زیرجلدی و فاسیا با یا بدون عضلات می‌گردد (۱). برای اولین بار در سال ۱۹۲۴، Meleny این بیماری را شرح داد (۲).

شایع‌ترین علل شناخته شده این بیماری، تروما، زخم‌های بعد از عمل، عفونت پوست، آبسه‌های پره‌کتال، اعتیاد تزریقی، کشیدن دندان، گزش حشرات و ... می‌باشد (۴). اعتیاد تزریقی، اعمال جراحی، پاراپلژی، سن بالا، دیابت، چاقی، بیماری‌های عروق محیطی، نارسایی مزمن کلیه، لوکمی، ایدز و سوءتغذیه از عوامل خطر این بیماری می‌باشند. این شرایط با کاهش پاسخ ایمنی منجر به افزایش خطر سپسیس و مرگ و میر می‌شوند (۵، ۴).

مهم‌ترین عامل تعیین‌کننده پیش‌آگهی، تشخیص زودرس و دبریدمان جراحی است (۲). تأخیر بیش از ۲۴ ساعت در عمل جراحی و یا دبرید ناکافی بافت عفونی، منجر به افزایش عوارض و مرگ و میر می‌گردد (۱۶). شایع‌ترین علت مرگ در افراد مبتلا، سپسیس، نارسایی تنفسی، نارسایی کلیوی، نارسایی ارگان‌های متعدد و انعقاد داخل عروقی منتشر می‌باشد (۱۷).



عکس ۳. لومن آپاندیس خارج شده که بین روده و پوست مجرای فیستول تشکیل داده بود

حدود ۱۰ روز بعد از عمل اولیه وضعیت عمومی بیمار رو به بهبود رفته و ترشحات زخم تمیز و بدون بو گردید و به تدریج زخم به صورت ثانویه ترمیم شد. تنها در قسمت میانی برش جراحی، مختصری تورم به همراه ترشحات چرکی وجود داشت که به تدریج به مواد مدفوعی تبدیل شدند. CT شکم انجام شد هیچ‌گونه collection وجود نداشت و حال عمومی بسیار خوب بود. برای مشخص کردن منشأ فیستول، از محل خروج ترشحات فیستولوگراف انجام شد. مواد حاجب به راحتی وارد سکوم و کولون صعودی شدند. بنابراین بیمار با تشخیص فیستول روده بزرگ به پوست احتمالاً با منشأ آپاندیس بعد از ۳ ماه، پس از آمادگی کامل کولون، کاندید عمل جراحی شد. داخل شکم کاملاً طبیعی بود. پس از آزاد کردن کولون راست، آپاندیس ساب سروز ساب سکال که ۱/۲ پروگزیمال فیستول را تشکیل داده بود و قاعده آن طبیعی بود مشاهده گردید و آپاندکتومی انجام شد (عکس ۳ و ۲) و روز چهارم بیمار از بیمارستان ترخیص گردید و در روز هشتم بخیه‌ها خارج و بیمار بهبودی کامل پیدا کرد.

بحث

آپاندیسیت حاد، شایع‌ترین علت جراحی شکم است که ۷٪ بیماران را در طول زندگی گرفتار می‌سازد و بیشتر در

درمان آنتی‌بیوتیکی و درمان حمایتی باید انجام شود. در بیماران توکسیک مبتلا به گازگانگرن پهلوی شکم، حتی اگر شک به منشأ آپاندیسیت باشد در صورتی که علائم شکمی وجود نداشته باشد، بهترین روش دبریدمان ناحیه‌ای بدون باز کردن شکم در فاز حاد و سپس عمل جراحی الکتیو است.

موارد این بیماری، نادر هستند اما یکی از منشأهای فاشییت نکروزان و گانگرن گازی ناحیه پهلوی شکم می‌تواند آپاندیسیت رتروسکال باشد. تشخیص زودرس با گرفتن شرح حال دقیق و معاینه بالینی کامل به‌خصوص در افراد پرخطر امکان‌پذیر می‌باشد و به‌محض شک به تشخیص فاشییت نکروزان، دبریدمان وسیع جراحی به‌همراه

Necrotizing Fasciitis in a 47-Year Old Diabetic Man: Case Report

Aghaeefshar M., M.D.¹, Shahesmaeili A., M.D.^{*2}

1. Assistant Professor of General Surgery, School of Medicine, Kerman University of Medical Sciences, Kerman, Iran

2. General Practitioner, Clinical Research Development Center and physiology Research Center, Kerman University of Medical Sciences, Kerman, Iran

* Corresponding author, e-mail: a.shahesmaeili@gmail.com

(Received 9 Oct. 2008 Accepted 12 March 2009)

Abstract

Necrotizing fasciitis is one of the rare complications of misdiagnosed appendicitis with the mortality rate of over 25%. We report a 47-year old diabetic man admitted with necrotizing fasciitis of flank and abdominal wall secondary to acute appendicitis. The patient, with primary diagnosis of gas gangrene and necrotizing fasciitis, underwent surgical operation and after 3 months, elective appendectomy was performed. After that, he was discharged in good conditions.

Keywords: Necrotizing fasciitis, Appendicitis, Gas gangrene

Journal of Kerman University of Medical Sciences, 2009; 16(4): 405-409

References

- Lodha A, Wales PW, James A, Smith CR, Langer JC. Acute appendicitis with fulminant necrotizing fasciitis in a neonate. *J Pediatr Surg* 2003; 38(11):E5-6.
- Meleny FL, Hemolytic streptococcal gangrene. *Arch Surg* 1924; 9:317-62.
- Torok E, Conlon CP. Skin and soft tissue infections. *Medicine* 2005; 33(4): 84-8.
- Groth D, Henderson SO. Necrotizing fasciitis due to appendicitis. *Am J Emerg Med* 1999; 17(6):594-6
- Schwartz RA, Kapila R. Necrotizing Fasciitis. Available at: http://www.emedicine.com/derm/topic_743.htm. updated March 11, 2004 (accessed 04/09/04).
- Mukoyama S, Mukai M, Yasuda S, Oida Y, Himeno S, Nishi T et al. A successfully treated case of severe necrotizing fasciitis caused by acute appendicitis: a case report. *Tokai J Exp Clin Med* 2003;28(3):139-43
- Brewer GE, Meleny FL. Progressive gangrenous infection of the skin and subcutaneous tissue, following operation for acute perforative appendicitis. *Ann Surg* 1926; 84(3): 438-50.

8. Mazza JF Jr, Augenstein JS, Kreis DJ Jr. Necrotizing fasciitis: a rare complication of appendicitis. *South Med J* 1987; 80(9):1197-8.
9. Guirguis EM, Taylor GA, Chadwick CD. Femoral appendicitis: an unusual case. *Can J Surg* 1989; 32(5):380-1.
10. Intragumtornchai T, Laongsiri P, Mahasandana S, Wanakrairoj P, Dhanapongsathorn V, Rajatapiti B. Necrotizing fasciitis of previous surgical wound complicating intensive postremission chemotherapy. *J Med Assoc Thai* 1991;74(2):108-11
11. Gerber GS, Guss SP, Piolet RW. Fournier's gangrene secondary to intra-abdominal processes. *Urology* 1994; 44(5):779-82.
12. Bobrow BJ, Mohr J, Pollack CV. An unusual complication of missed appendicitis. *J Emerg Med* 1996; 14(6):719-22.
13. Fujiwara H, Nomura H, Yasuda K, Kuroda D, Kato M, Ohyanagi H. Acute appendicitis complicated with necrotizing soft tissue infections in the elderly: report of a case. *Hepatogastroenterology* 1999; 46(27):1702-5.
14. Penninga L, Wettergren A. Perforated appendicitis during near-term pregnancy causing necrotizing fasciitis of the lower extremity: a rare complication of a common disease. *Acta Obstet Gynecol Scand* 2006;85(9):1150-1
15. Awe JA, Soliman MA, Gourdie RW. Appendico-cutaneous fistula presenting clinically as right loin necrotizing fasciitis: a case report. *Int Surg* 2003; 88(3): 121-5.
16. Stone DR, Gorbach SL. Necrotizing fasciitis. The changing spectrum. *Dermatol Clin* 1997; 15(2):213-20.
17. Janevicius RV, Hann SE, Batt MD. Necrotizing fasciitis. *Surg Gynecol Obstet* 1982; 154(1): 97-102