

تعیین توافق رادیوگرافی بایت وینگ و پانورامیک دیجیتال در تشخیص پوسیدگی پروگزیمالی

فروش فلاح‌زاده^۱، علی طیبی^۲، مریم تقنچی‌ها^{۳*}، حسین مدیروفلاح^۴، شاداب صفرزاده خسروشاهی^۵

خلاصه

مقدمه: رادیوگرافی به صورت معمول در تشخیص تمام مشکلات دندانی نظیر پوسیدگی‌ها و درمان کانال ریشه به کار می‌رود. روش‌های رادیوگرافی معمولی قدرت تشخیصی قابل قبولی در ارزیابی ساختارهای آناتومیک و پاتولوژیک دارند. به نظر می‌رسد با استفاده از روش رادیوگرافی دیجیتال بتوان اطلاعات بیشتری به دست آورد. هدف از این مطالعه، مقایسه دقت تشخیصی رادیوگرافی بایت وینگ و پانورامیک دیجیتال فیلترشده و فیلترنشده در تشخیص پوسیدگی‌های بین دندانی بود.

روش: این مطالعه، یک مطالعه توصیفی-تحلیلی بود که در آن پرونده ۵۶ بیمار که به مطب خصوصی مراجعه کرده بودند و در پرونده خود رادیوگرافی پانورامیک دیجیتال (همراه سی دی) و بایت وینگ داشتند، ارزیابی شد. رادیوگرافی‌ها در اختیار دو مشاهده‌گر قرار گرفت. وجود پوسیدگی بر اساس مقیاس ۴ تایی بررسی شد. داده‌ها پس از جمع‌آوری وارد برنامه SPSS گردید و از آنالیز آماری ANOVA و ضریب Kappa استفاده شد. سطح معنی‌داری ۰/۰۵ تعیین شد.

یافته‌ها: بالاترین توافق خارجی بر حسب وجود یا عدم وجود پوسیدگی بر اساس محل در کلیشه بایت وینگ (ضریب Kappa بالای ۰/۷۶) سپس در پانورامیک فیلترنشده و در مرتبه سوم در پانورامیک فیلترشده حاصل شد. توافق بین دو مشاهده‌کننده بر حسب عمق به صورت کلی در پانورامیک بیشتر از بایت وینگ حاصل شد.

نتیجه‌گیری: بر اساس نتایج حاصل از این تحقیق، رادیوگرافی پانورامیک دیجیتال با منظور نمودن همه امکانات سیستم‌های تصویربرداری دیجیتال که بنا بر ادعای شرکت‌های سازنده سبب افزایش دقت تشخیصی در سیستم‌ها می‌شود، نمی‌تواند در تشخیص پوسیدگی‌های بین دندانی با کلیشه‌های بایت وینگ برابری کند و همواره کلیشه‌های بایت وینگ، بهترین گزینه در ارزیابی سطوح بین دندانی است.

واژه‌های کلیدی: بایت وینگ، پانورامیک فیلترشده، پانورامیک فیلترنشده، پوسیدگی بین دندانی

۱- استادیار دندانپزشکی ترمیمی، دانشکده دندانپزشکی، دانشگاه علوم پزشکی قزوین ۲- استادیار ارتودنسی، دانشکده دندانپزشکی، دانشگاه علوم پزشکی قزوین، ۳- دانشیار رادیولوژی فک و صورت، دانشکده دندانپزشکی، دانشگاه علوم پزشکی قزوین ۴- دندانپزشک عمومی ۵- رزیدنت دندانپزشکی ترمیمی، دانشکده دندانپزشکی، دانشگاه علوم پزشکی قزوین

* نویسنده مسؤول، آدرس پست الکترونیک: mt_tofangchiha@yahoo.com

مقدمه

رادیوگرافی به صورت معمول در تشخیص تمام مشکلات دندانی نظیر پوسیدگی‌ها و درمان‌های ریشه به کار می‌رود (۱). تفسیر یک رادیوگرافی یک موضوع ذهنی است و در نتیجه درصد خطا در تفسیر رادیوگرافی‌های معمولی، بسیار بالا می‌باشد (۲). از طرفی، فیلم رادیوگرافی معمولی، یک گیرنده (Receptor) به نسبت ناکارآمد برای پرتوهای اشعه X است که نیاز به دوزهای بالایی از اشعه X دارد. علاوه بر این، روشی حساس در برابر تغییرات اشعه X است (۳).

با وجود این که روش رادیوگرافی معمولی قدرت تشخیصی قابل قبولی در ارزیابی ساختارهای آناتومیک و پاتولوژیک دارد، به نظر می‌رسد با استفاده از روش رادیوگرافی دیجیتال بتوان اطلاعات بیشتری را در این زمینه به دست آورد (۴). تصویربرداری دیجیتال پیشرفت مهمی برای رادیوگرافی داخل دهانی به حساب می‌آید (۵). رادیوگرافی دیجیتال روش قابل اطمینان و تکنولوژی فراگیری است که امکانات تشخیصی را در دندانپزشکی ارتقا داده است (۶).

در راستای توسعه سیستم‌های دیجیتال، رادیوگرافی دیجیتال به عنوان جایگزین رادیوگرافی معمولی معرفی شده است. استفاده از رادیوگرافی دیجیتال مزایای زیادی از جمله سرعت بالای تصویر (Speed) و به طبع کاهش میزان جذب اشعه دریافتی بیمار، استفاده آسان، امکان دستکاری در تصویر (Manipulation) و بهبود تصویر (Image enhancement)، آسانی ذخیره‌سازی تصویر و تبادل اطلاعات با سایر مراکز بدون تغییر در کیفیت تصویر، عدم نیاز به محلول‌های شیمیایی ظهور و ثبوت و آلودگی‌های ناشی از آن و صرفه‌جویی در زمان دارد (۷، ۸). به علاوه، دیجیتالی کردن تصاویر، حجم بایگانی را بسیار محدود می‌کند و دسترسی به اطلاعات را آسان‌تر می‌سازد. از فن آوری دیجیتال می‌توان در رادیوگرافی پانورامیک نیز استفاده کرد. همچنین کاربرد

رادیوگرافی پانورامیک در کودکان یا بیماران معلول و کسانی که رفلکس gag فعال دارند، از ارزش زیادی برخوردار است (۸). یکی از بهترین رادیوگرافی‌های داخل دهانی برای تشخیص پوسیدگی‌های سطوح جانبی دندان‌ها، رادیوگرافی بایت وینگ است. این مطالعه با هدف تعیین توافق تشخیص پوسیدگی بین دندانی در رادیوگرافی پانورامیک دیجیتال و رادیوگرافی بایت وینگ انجام شد.

روش بررسی

در این مطالعه توصیفی-تحلیلی، پرونده ۵۶ بیمار که به مطب خصوصی مراجعه کرده بودند و رادیوگرافی پانورامیک دیجیتال (همراه سی دی) و بایت وینگ داشتند، ارزیابی شد. رادیوگرافی‌ها همه در یک مرکز رادیولوژی تخصصی رادیولوژی فک و صورت تهیه شده بود که دستگاه رادیوگرافی پانورامیک دیجیتال مربوط به شرکت Sordex Cranex D ساخت کشور فنلاند و دستگاه رادیوگرافی بایت وینگ ساخت کشور فنلاند با مارک تجاری Planmeca بود. کلیشه‌های بایت وینگ همگی از فیلم‌های نوع آلفا و Espeed ساخت کمپانی Agfa ساخت کشور بلژیک بود. تصاویر دیجیتال پانورامیک روی یک مانیتور Samsung ۱۷ اینچ NW1733 با یک وضوح تصویر ۹۰۰ × ۱۴۴۰ نمایش داده شدند. کامپیوتر دارای پردازنده AMD Athlon II با حافظه موقت (RAM) ۱/۹۳ گیگاهرتز بود. سیستم عامل کامپیوتر V. Windows XP (Microsoft, 2002) بود و نرم‌افزار مورد استفاده برای فیلتر کردن تصاویر پانورامیک دیجیتال Adobe Photoshop CS5 ME بود. لوح فشرده رادیوگرافی‌های پانورامیک دیجیتال و رادیوگرافی‌های بایت وینگ معمولی از پرونده‌ی بیماران جداسازی و کدگذاری گردید.

ابتدا کلیشه‌های بایت وینگ که با اعداد کدگذاری شده بود، به صورت جداگانه در اختیار دو مشاهده‌گر قرار گرفت. یکی از مشاهده‌گرها متخصص رادیولوژی دهان،

- A- پوسیدگی در حد مینا
- B- پوسیدگی در حد DEJ
- C- پوسیدگی در نیمه‌ی خارجی عاج
- D- پوسیدگی در نیمه‌ی داخلی عاج

نتایج

در این مطالعه، پرونده ۵۶ بیمار مورد بررسی قرار گرفت. دندان‌هایی که روکش (Crown) داشتند، درمان ریشه شده بودند و یا همپوشانی (Overlap) داشتند به دلیل این که خطای تشخیصی ایجاد می‌کردند، از مطالعه حذف شدند. همچنین سطوحی از دندان‌های مولر سوم که در کلیشه بایت وینگ وجود نداشتند و سطوح ناواضح از مطالعه خارج شدند.

بیشترین و کمترین ضریب توافق Kappa برای وجود یا عدم وجود پوسیدگی در مقایسه تکنیک‌ها به ترتیب برای پرمولرهای ماگزایلا بین دو تکنیک پانورامیک دیجیتال فیلترشده و فیلترنشده و مولرهای ماگزایلا بین دو تکنیک پانورامیک دیجیتال فیلترشده و بایت وینگ به دست آمد. بیشترین ضریب توافق Kappa برای پرمولرها بین دو تکنیک پانورامیک دیجیتال فیلترشده و فیلترنشده محاسبه شد و کمترین ضریب توافق Kappa برای مولر بین دو تکنیک پانورامیک دیجیتال فیلترشده و بایت وینگ به دست آمد.

بیشترین و کمترین ضریب توافق Kappa برای عمق پوسیدگی در مقایسه تکنیک‌ها به ترتیب برای پرمولرهای ماگزایلا بین دو تکنیک پانورامیک دیجیتال فیلترشده و فیلترنشده و پرمولرهای ماگزایلا بین دو تکنیک پانورامیک دیجیتال فیلترشده و بایت وینگ به دست آمد. بیشترین و کمترین ضریب توافق Kappa به ترتیب برای پرمولرها بین دو تکنیک پانورامیک دیجیتال فیلترشده و فیلترنشده و پرمولرها بین دو تکنیک بایت وینگ و پانورامیک دیجیتال (فیلترشده و نشده) به دست آمد. ضریب توافق Kappa برای

فک و صورت و دیگر متخصص ترمیمی و زیبایی بود. مشاهده گرها، کلیشه‌ها را بر روی نگاتوسکوپ (ساخت شرکت قاب‌سازان ایران) در یک اتاق نیمه تاریک مشاهده کردند تا خطای دید به حداقل برسد. رادیوگرافی‌های پانورامیک دیجیتال به دو صورت فیلترشده و فیلتر نشده در اختیار مشاهده گرها قرار گرفت. لازم به ذکر است که از فیلتر Sharpen برای فیلتر کردن تصاویر استفاده شد و میزان Sharpness به اندازه ۱۰ برابر بیشتر شده بود (این کار بنا بر نظر یک متخصص رادیولوژی دهان و فک و صورت انجام شد). کنتراست، بزرگ‌نمایی و دانسیته برای هر دو مشاهده گر یکسان‌سازی شد. فاصله مشاهده کننده نزدیک به ۷۰ سانتی‌متر بود.

دندان‌هایی که مورد ارزیابی قرار گرفتند دارای شرایط زیر بودند:

- ۱- درمان ریشه نشده بودند
- ۲- روکش نداشتند
- ۳- فاقد همپوشانی بودند

سطوحی از دندان‌های مولر سوم که در کلیشه پانورامیک وجود داشتند، اما در رادیوگرافی بایت وینگ نبودند، از مطالعه خارج شدند. همچنین سطوح ناواضح نیز مورد بررسی قرار نگرفتند.

از مشاهده کننده‌ها خواسته شد بر طبق تعاریف ذیل اطلاعات تشخیصی خود را در فرم‌های تنظیم شده ثبت نمایند:

- ۱- پوسیدگی به طور قطعی وجود ندارد
 - ۲- احتمال دارد که پوسیدگی وجود نداشته باشد
 - ۳- نامطمئن
 - ۴- احتمال دارد که پوسیدگی وجود داشته باشد
 - ۵- پوسیدگی به طور قطعی وجود دارد
- برای ارزیابی عمق پوسیدگی نیز از ۴ مقیاس استفاده شد که فقط برای موارد ۴ و ۵ در تشخیص پوسیدگی استفاده شد. این مقیاس‌ها عبارت بودند از:

نواحی مختلف دندانی بسته به نوع تکنیک رادیوگرافی متفاوت بود. بیشترین ضریب توافق Kappa برای پرمولرها و در تکنیک بایت و ینگ و کمترین ضریب توافق Kappa برای مولرها و در تکنیک پانورامیک دیجیتال فیلترشده محاسبه شد. در پرمولرهای ماگزایلا فقط بین پانورامیک دیجیتال فیلترشده و فیلتر نشده اختلاف معنی دار وجود نداشت ($P = 0/87$). در پرمولرهای مندیبل نیز بین پانورامیک دیجیتال فیلترشده و نشده، اختلاف معنی دار نبود ($P = 0/98$). در مولرهای ماگزایلا بین هیچ کدام از تکنیکها اختلاف معنی داری وجود نداشت ($P > 0/05$). در مولرهای مندیبل فقط بین پانورامیک دیجیتال فیلترشده و فیلتر نشده اختلاف معنی داری وجود نداشت ($P = 0/99$).

وجود یا عدم وجود پوسیدگی در هر تکنیک برای دو مشاهده گر در نواحی مختلف دندانی محاسبه شد.

طبق جدول ۱ بیشترین و کمترین ضریب توافق Kappa، به ترتیب در تکنیک بایت و ینگ برای پرمولرهای ماگزایلا و تکنیک پانورامیک دیجیتال فیلترشده برای پرمولرهای مندیبل بود. در تمام نواحی دندانی بیشترین توافق Kappa مربوط به تکنیک بایت و ینگ بود. ضریب توافق Kappa برای عمق پوسیدگی در هر تکنیک برای دو مشاهده گر در نواحی مختلف دندانی محاسبه شده است و طبق جدول ۲ بیشترین و کمترین ضریب توافق Kappa به ترتیب در تکنیک پانورامیک دیجیتال فیلتر نشده برای پرمولر ماگزایلا و تکنیک پانورامیک دیجیتال فیلترشده برای مولرهای ماگزایلا بود. در این جا بیشترین ضریب توافق Kappa برای

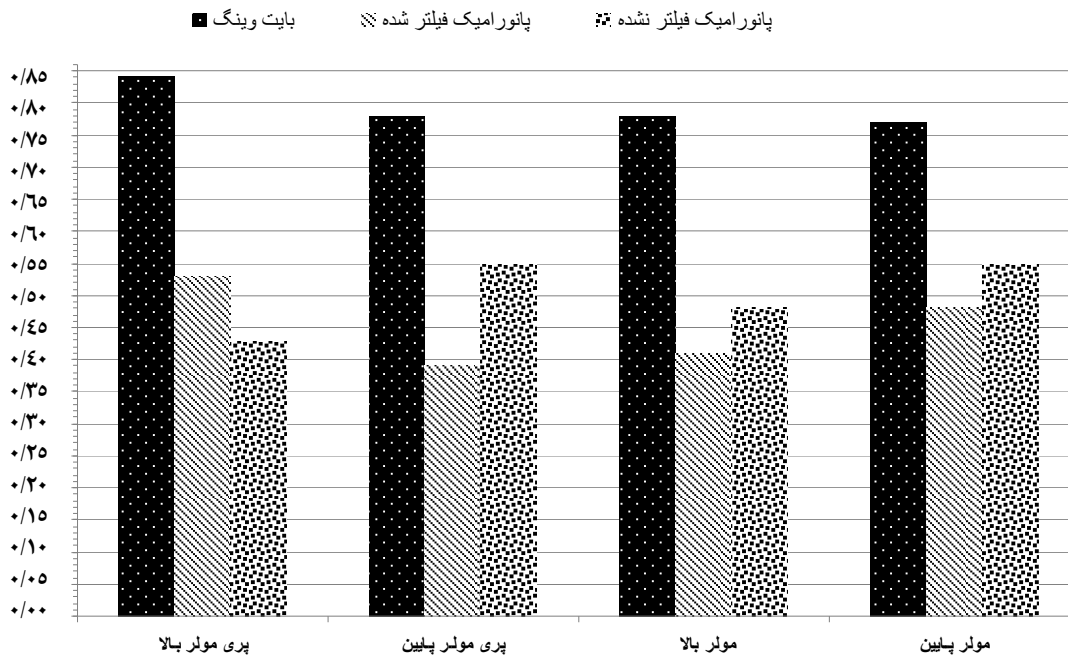
جدول ۱. ضریب توافق Kappa بین سه تکنیک مورد مطالعه در تعیین وجود یا عدم وجود پوسیدگی

تکنیک	ناحیه		مولر پایین
	پرمولر بالا	پرمولر پایین	
پانورامیک فیلترشده با فیلتر نشده	۰/۸۳	۰/۶۲	۰/۵۷
پانورامیک فیلترشده با بایت و ینگ	۰/۳۸	۰/۲۸	۰/۳۲
پانورامیک فیلتر نشده با بایت و ینگ	۰/۴۰	۰/۳۲	۰/۴۲

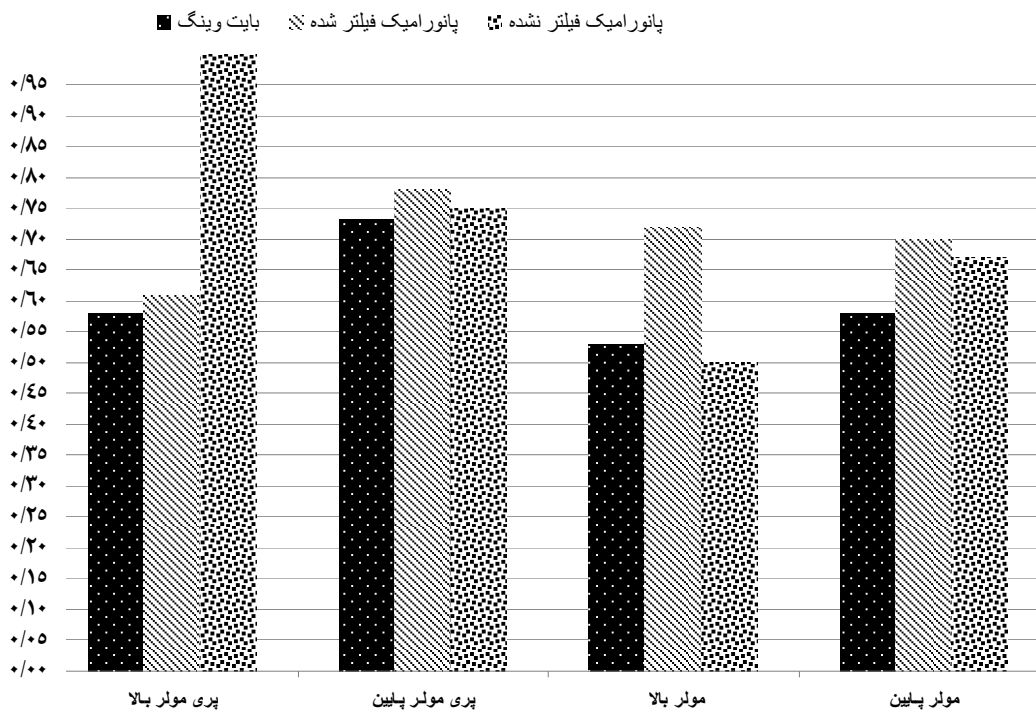
جدول ۲. ضریب توافق Kappa برای مقایسه هر تکنیک با تکنیک دیگر در

دو مشاهده گر برای وجود یا عدم وجود پوسیدگی

تکنیک	ناحیه	
	پرمولر	مولر
پانورامیک فیلترشده با پانورامیک فیلتر نشده	۰/۶۷	۰/۴۵
پانورامیک فیلترشده با بایت و ینگ	۰/۳۴	۰/۲۶
پانورامیک فیلتر نشده با بایت و ینگ	۰/۳۷	۰/۲۵



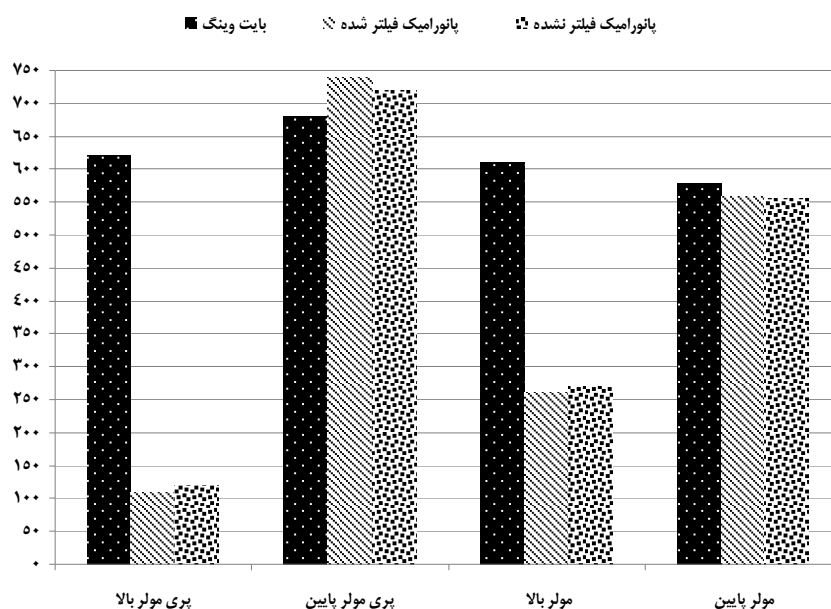
شکل ۱. توافق خارجی در سه تکنیک مورد مطالعه بر اساس وجود یا عدم وجود پوشیدگی



شکل ۲. ضریب توافق خارجی در سه تکنیک بر اساس عمق پوشیدگی

جدول ۳. ضریب توافق kappa بین تکنیک‌های مورد مطالعه بر حسب عمق پوسیدگی

تکنیک	ناحیه		
	پر مولر بالا	پر مولر پایین	مولر بالا
پانورامیک فیلتر شده با فیلتر نشده	۰/۸۴	۰/۸۲	۰/۸۸
پانورامیک فیلتر شده با بایت و ینگ	۰/۰۷	۰/۴۳	۰/۴۶
پانورامیک فیلتر نشده با بایت و ینگ	۰/۱۲	۰/۳۷	۰/۴۵



شکل ۳. تعداد سطوح قابل ارزیابی بر اساس محل در سه تکنیک مورد مطالعه

بحث

یکی از درمان‌های معمول دندان پزشکی، تشخیص و درمان پوسیدگی‌های دندان است. از آن جا که تشخیص پوسیدگی به ویژه در مراحل ابتدایی و در ناحیه بین دندانی توسط معاینات بالینی امکان پذیر نیست، ناگزیر از روش‌های تصویربرداری مختلف استفاده می‌شود.

انتخاب بهترین روش تشخیصی به منظور مشاهده پوسیدگی، همواره مورد تحقیق و مطالعه بسیاری از محققین بوده است. در این میان تکنیک بایت و ینگ به عنوان

بهترین روش معرفی شده است. این روش از دقت بالایی در نشان دادن پوسیدگی برخوردار می‌باشد. تکنیک پانورامیک از دیگر روش‌های رایج در دندان پزشکی است که در بسیاری از موارد از جمله مشاهده پوسیدگی‌های وسیع سطوح پروگزیمال بین دندانی به کار می‌رود. با پیشرفت تکنولوژی امکان تهیه این رادیوگرافی با دقت بالاتر به دلیل ژئومتری بهتر تصویربرداری و همچنین بهره‌گیری از امکانات دیجیتال به وجود آمد. تحقیقاتی در زمینه مقایسه روش‌های داخل و خارج دهانی انجام شده

تشخیصی هر دو روش است. بنابراین تفاوت چندانی در این دو تکنیک وجود ندارد و از این جهت ضریب توافق بالا است. در مورد مولرها نیز به نظر می‌رسد رادیوگرافی پانورامیک در مقایسه با رادیوگرافی بایت وینگ در ناحیه مولرهای ماگزیلا از ارزش تشخیصی مناسبی جهت ارزیابی پوسیدگی‌های بین‌دندانی برخوردار نمی‌باشد. انتظار می‌رفت این کمترین مقادیر در ارتباط با ناحیه پرمولرها باشد، اما به دلیل عدم امکان ارزیابی برخی سطوح بین‌دندانی در ناحیه مذکور از جمله به علت همپوشانی سطوح بین‌دندانی، توافق در این ناحیه افزایش یافت. به هر حال این قضیه محدودیت رادیوگرافی پانورامیک را در بررسی نواحی پرمولر مرتفع نمی‌سازد.

به لحاظ توافق بین مشاهده‌کننده‌ها بدون لحاظ نمودن عمق پوسیدگی، در تمامی نواحی تعریف‌شده بیشترین توافق در بایت وینگ حاصل شد که بیشترین آن مربوط به ناحیه پرمولرهای ماگزیلا و کمترین آن در ناحیه مولرهای مندیبل بود (به ترتیب ۰/۸۴ و ۰/۷۶). به هر حال اختلاف به لحاظ آماری معنی‌دار نبود. در مقایسه رادیوگرافی پانورامیک با و بدون فیلتر، به صورت کلی توافق در رادیوگرافی پانورامیک بدون فیلتر به جز در ناحیه پرمولرهای ماگزیلا بیشتر بود. همچنین در مقایسه با رادیوگرافی بایت وینگ به عنوان استاندارد طلایی به جز در یک مورد (مولرهای بالا) در مابقی موارد توافق پانورامیک بدون فیلتر از پانورامیک فیلترشده بیشتر بود. این نتایج برخلاف مطالعه Akarslan و همکاران که نشان داد استفاده از فیلتراسیون ارزش تشخیصی پوسیدگی‌های بین‌دندانی را افزایش می‌دهد (۸)، بود. در این ارتباط علت عدم توافق در مطالعه را می‌توان مرتبط با ماهیت نمونه‌ها دانست؛ چرا که به هر حال پرکردگی‌های فلزی، روکش و سایر ساختارهای رادیوپاک موجود در زمینه تصویر، در تصاویر پانورامیک فیلترشده نسبت به تصاویر فیلترنشده می‌تواند بر روی دانسیته پیکسل‌های مجاور تأثیر گذار باشند و این

است (۲۲-۹) که مطالعه حاضر نیز در آن راستا بود. محدودیت دقت تشخیصی تکنیک پانورامیک می‌تواند به دلیل وضوح پایین گیرنده‌های دیجیتال، ژئومتری تصویربرداری خاص این روش که سبب بدشکلی ذاتی تصویر می‌گردد و نیز همپوشانی سطوح بین‌دندانی به ویژه در ناحیه پرمولرها باشد. اما برخلاف رادیوگرافی پانورامیک، رادیوگرافی بایت وینگ به دلیل وضوح بالای فیلم‌های داخل دهانی و نوع تصویربرداری آن که از مزایای روش موازی داخل دهانی نیز برخوردار است، به خوبی ضایعات کوچک بین‌دندانی را نمایش می‌دهد. از این رو با وجود مشکل‌تر بودن انجام این روش، میدان دید کوچک و معایب دیگر، جستجوی پوسیدگی‌های بین‌دندانی به بهترین نحو توسط این روش امکان‌پذیر است.

در این مطالعه بر خلاف سایر مطالعات فقط توافق بین تکنیک‌ها و مشاهده‌کننده‌ها تعیین شد و شاخص‌های تشخیصی از جمله حساسیت محاسبه نشد؛ چرا که حساسیت رادیوگرافی بایت وینگ در تشخیص پوسیدگی‌های بین‌دندانی بر حسب مقاطع هیستولوژیک ۴۰ الی ۶۰ درصد است و به نظر نمی‌رسد به عنوان استاندارد طلایی بتوان منظور کرد. بنابراین مطالعه‌ای صرف مشابه این مطالعه که بتوان نتایج حاصل از این مطالعه را به صورت مستقیم با آن مورد نقد و بررسی قرار داد، در دسترس نمی‌باشد. در سایر مطالعات از رادیوگرافی بایت وینگ به عنوان استاندارد طلایی استفاده شده است.

در سه روش مورد مطالعه، بالاترین توافق بین پانورامیک با و بدون فیلتر در ناحیه پرمولرهای بالا ($Kappa = 0/73$) و کمترین مقادیر مربوط در ناحیه مولرهای بالا بین بایت وینگ با پانورامیک با و بدون فیلتر (به ترتیب ۰/۱۱ و ۰/۲۱) بود. علت ضریب توافق بالا در پرمولرها این است که چون رادیوگرافی پانورامیک، چه با فیلتر و چه بدون فیلتر، برای ارزیابی سطوح پرمولرها قدرت تشخیصی پایینی دارد، توافق بین این دو روش ناشی از عدم کیفیت

با لحاظ کردن عمق پوسیدگی به صورت کلی توافق بین دو مشاهده کننده در کلیشه بایت وینگ نسبت به پانورامیک با و بدون فیلتر کاهش یافت. این مسأله می تواند به علت عدم قابلیت پانورامیک در به تصویر کشیدن دقیق وضعیت پوسیدگی ها باشد. همچنین سطوح قابل ارزیابی در کلیشه بایت وینگ به صورت معنی داری در همه نواحی به جز مولرهای ماگزایلا بیشتر از پانورامیک بود (۲۸-۲۴).

امکان استفاده از خصوصیات تصویربرداری دیجیتال، از جمله فیلتر کردن، که در مطالعه بررسی شد، نمی تواند تأثیر قابل توجهی بر روی تشخیص مشاهده گر داشته باشد. بر اساس منطق ذکر شده، بیشترین ضریب توافق بین دو تکنیک بر حسب محل و عمق در دو روش پانورامیک با و بدون فیلتر حاصل شد و در زوج تکنیک های پانورامیک بدون فیلتر، بایت وینگ و پانورامیک با فیلتر و بایت وینگ ضریب توافق Kappa به صورت قابل توجهی کاهش یافت.

نتیجه گیری

بر اساس نتایج حاصل از این تحقیق، رادیوگرافی پانورامیک دیجیتال با منظور نمودن همه امکانات سیستم های تصویربرداری دیجیتال که بنا بر ادعای شرکت های سازنده سبب افزایش دقت تشخیصی در سیستم ها می شود، نمی تواند در تشخیص پوسیدگی های بین دندان با کلیشه های بایت وینگ برابری کند و همواره کلیشه های بایت وینگ، بهترین گزینه در ارزیابی سطوح بین دندان می باشد.

سبب تغییر در نمای سطوح بین دندان می شود. همچنین از سه نوع فیلتری که در مطالعه Akarslan و همکاران به کار رفته بود (Smooth, Sharpen و Emboss) فقط تصاویر فیلتر شده با فیلتر Emboss نسبت به تصاویر فیلتر نشده بهتر بودند و دو نوع فیلتر دیگر تفاوتی با فیلتر نشده نداشتند (۸).

Moystad و همکاران نشان دادند که تصاویر فیلتر شده PSP تشخیص پوسیدگی های بین دندان را افزایش می دهد (۲۳). این مطالعه از چند بعد با مطالعه کنونی ما متفاوت است:

- این مطالعه بر روی بلوک های ساختگی دندان انجام شده است. بنابراین به طور قطع سطوح بدون روی هم افتادگی بودند و نقاط تماس نمی توانستند مانند آن چه در کلینیک بین دندان ها وجود دارد، در نمونه های ساختگی ایجاد شود.
- در این مطالعه دقت بر حسب مقاطع هیستولوژیک بررسی شد.
- نوع سیستم دیجیتال کاربردی در دو مطالعه متفاوت بود.
- تعداد مشاهده کننده در این مطالعه ۱۰ نفر بود.
- در مطالعه Akarslan و همکاران به صورت کلی توافق خارجی ۰/۹۴ حاصل شد (۸) که بالاتر از مطالعه کنونی می باشد. به هر حال نکته ای که در این مطالعه منظور شده است، اعلام توافق به صورت مجزا برای هر تکنیک است؛ به طوری که داده های هر مشاهده کننده به صورت کلی با سایر مشاهده کننده ها مقایسه شده است.

References

1. Weine FS. Endodontic therapy. 6th ed. Philadelphia, PA: Mosby; 2004. p. 513-45.
2. Kullendorff B, Nilsson M. Diagnostic accuracy of direct digital dental radiography for the detection of periapical bone lesions. II. Effects on diagnostic accuracy after application of image processing. *Oral Surg Oral Med Oral Pathol Oral Radiol Endod* 1996; 82(5): 585-9.
3. Borg E, Grondahl HG. On the dynamic range of different X-ray photon detectors in intra-oral radiography. A comparison of image quality in film, charge-coupled device and storage phosphor systems. *Dentomaxillofac Radiol* 1996; 25(2): 82-8.
4. Orstavik D, Pitt Ford T. Essential endodontology: prevention and treatment of apical periodontitis. 2nd ed. Hoboken, NJ: Wiley; 2007. p. 131-56.
5. Castro VM, Katz JO, Hardman PK, Glaros AG, Spencer P. In vitro comparison of conventional film and direct digital imaging in the detection of approximal caries. *Dentomaxillofac Radiol* 2007; 36(3): 138-42.
6. van der Stelt PF. Filmless imaging: the uses of digital radiography in dental practice. *J Am Dent Assoc* 2005; 136(10): 1379-87.
7. Wenzel A, Grondahl HG. Direct digital radiography in the dental office. *Int Dent J* 1995; 45(1): 27-34.
8. Akarslan ZZ, Akdeveliog M, Güngö K, Erten H. A comparison of the diagnostic accuracy of bitewing, periapical, unfiltered and filtered digital panoramic images for approximal caries detection in posterior teeth. *Dentomaxillofac Radiology* 2008; 37: 458-63.
9. White SC, Pharoah MJ. Oral radiology: principles and interpretation. 6th ed. New York, NY: Elsevier Health Sciences; 2008.
10. Langland OE, Langlais RP, Preece JW. Principles of dental imaging. 2nd ed. New York, NY: Lippincott Williams and Wilkins; 2002. p. 394-400.
11. White SC, Pharoah MJ. Oral radiology: principles and interpretation. 6th ed. New York, NY: Elsevier Health Sciences; 2008.
12. Clifton TL, Tyndall DA, Ludlow JB. Extraoral radiographic imaging of primary caries. *Dentomaxillofac Radiol* 1998; 27(4): 193-8.
13. Akkaya N, Kansu O, Kansu H, Cagrankaya LB, Arslan U. Comparing the accuracy of panoramic and intraoral radiography in the diagnosis of proximal caries. *Dentomaxillofac Radiol* 2006; 35(3): 170-4.
14. Frommer HH. Radiology for dental auxiliaries. 7th ed. Maryland, MO: Mosby; 2001. p. 266-77.
15. Brynolf I. Roentgenologic periapical diagnosis. I. Reproducibility of interpretation. *Sven Tandlak Tidskr* 1970; 63(5): 339-44.
16. Langland OE, Langlais RP, Preece JW. Principles of dental imaging. 2nd ed. New York, NY: Lippincott Williams & Wilkins; 2002. p. 259-95.
17. Borg E, Kallqvist A, Grondahl K, Grondahl HG. Film and digital radiography for detection of simulated root resorption cavities. *Oral Surg Oral Med Oral Pathol Oral Radiol Endod* 1998; 86(1): 110-4.
18. Haring JL, Lind LJ. Dental radiography: principles and techniques. Philadelphia, PA: Saunders; 1996. p. 384-94.

19. Gibbs SJ. Biological effects of radiation from dental radiography. Council on Dental Materials, Instruments, and Equipment. *J Am Dent Assoc* 1982; 105(2): 275-81.
20. White SC, Pharoah MJ. Oral radiology: principles and interpretation. 6th ed. New York, NY: Elsevier Health Sciences; 2008. p. 225-45.
21. Wenzel A. Digital radiography and caries diagnosis. *Dentomaxillofac Radiol* 1998; 27(1): 3-11.
22. Ramesh A, Tyndall DA, Ludlow JB. Evaluation of a new digital panoramic system: a comparison with film. *Dentomaxillofac Radiol* 2001; 30(2): 98-100.
23. Moystad A, Svanaes DB, Risnes S, Larheim TA, Grondahl HG. Detection of approximal caries with a storage phosphor system. A comparison of enhanced digital images with dental X-ray film. *Dentomaxillofac Radiol* 1996; 25(4): 202-6.
24. Naitoh M, Yuasa H, Toyama M, Shiojima M, Nakamura M, Ushida M, et al. Observer agreement in the detection of proximal caries with direct digital intraoral radiography. *Oral Surg Oral Med Oral Pathol Oral Radiol Endod* 1998; 85(1): 107-12.
25. Uprichard KK, Potter BJ, Russell CM, Schafer TE, Adair S, Weller RN. Comparison of direct digital and conventional radiography for the detection of proximal surface caries in the mixed dentition. *Pediatr Dent* 2000; 22(1): 9-15.
26. Ramesh A, Tyndall DA, Ludlow JB. Evaluation of a new digital panoramic system: a comparison with film. *Dentomaxillofac Radiol* 2001; 30(2): 91-100.
27. Hintze H, Wenzel A. Influence of the validation method on diagnostic accuracy for caries. A comparison of six digital and two conventional radiographic systems. *Dentomaxillofac Radiol* 2002; 31(1): 44-9.
28. Clark HC, Curzon ME. A prospective comparison between findings from a clinical examination and results of bitewing and panoramic radiographs for dental caries diagnosis in children. *Eur J Paediatr Dent* 2004; 5(4): 203-9.

Agreement of Bitewing and Digital Panoramic Radiographies in the Detection of Proximal Caries**Falahzadeh F., D.D.S.¹, Tayyebi A., D.D.S.², Tofangchiha M., D.D.S.^{3*}, Modirfalah H., D.D.S.⁴, Safarzadeh Khosroshahi S., D.D.S.⁵**

1. Assistant Professor of Restorative Dentistry, School of Dentistry, Qazvin University of Medical Sciences, Qazvin, Iran
2. Assistant Professor of Orthodontics Dentistry, School of Dentistry, Qazvin University of Medical Sciences, Qazvin, Iran
3. Associate Professor of Maxillofacial Radiology, School of Dentistry, Qazvin University of Medical Sciences, Qazvin, Iran
4. Dentist
5. Resident of Restorative Dentistry, School of Dentistry, Qazvin University of Medical Sciences, Qazvin, Iran

* Corresponding author; Email: mt_tofangchiha@yahoo.com

(Received: 25 July 2011

Accepted: 28 Feb. 2013)

Abstract

Background & Aims: Conventional radiography is used for the diagnosis of problems such as dental caries and failure in root canal therapy. The diagnosis accuracy of conventional radiography is acceptable in the evaluation of anatomical and pathological structures. However, it seems that by using digital radiography we can obtain more information in this field. The aim of this study is to compare the diagnosis accuracy of bitewing radiography and digital panoramic imaging (filtered and unfiltered) in detection of proximal caries.

Methods: This was a descriptive-analytical study which has evaluated 56 files of patients who were referred to a private office in Qazvin, Iran. These patients had digital panoramic (with CD) and bitewing radiographies in their records. The presence of decay and depth of decay were evaluated at the basis of 5-scale and 4-scale measurements, respectively. After collecting the data, data were entered into SPSS and ANOVA and Kappa coefficient were used. Values of $P < 0.05$ were considered significant.

Results: The highest agreement in terms of presence or absence of caries based on location was obtained for bitewing (Kappa > 0.76), unfiltered panoramic, and filtered panoramic, respectively. General agreement between the two observers in terms of depth of caries was higher for panoramic views than bitewing radiography.

Conclusion: According to the results of this study digital panoramic imaging, in spite of its digital imaging which the manufacturer claims can increase diagnostic accuracy, cannot be as accurate as bitewing radiography in detection of proximal caries. Thus, bitewing radiography is always the best option for evaluation of proximal surfaces.

Keywords: Bitewing, Filtered panoramic, Unfiltered panoramic, Interproximal caries