

گزارش یک مورد آمیلوئیدوز اولیه با درگیری غالب کبدی

دکتر محمد جواد زاهدی^۱، دکتر صدیف درویش مقدم^۱ و دکتر افشین عبدی راد^۲

خلاصه

آمیلوئیدوز اولیه بیماری نادری است که با رسوب خارج سلولی مواد پروتئینی در اعضای مختلف بدن مشخص می‌شود. در این مقاله یک مورد از این بیماری با درگیری غالب کبدی گزارش می‌شود. مردی ۶۳ ساله با شکایت احساس بزرگی شکم، کاهش وزن، خارش منتشر، بی‌اشتهایی و دردهای مبهم شکمی از ۶ ماه گذشته مراجعه کرد. در معاینه بالینی، کبد بزرگ یکنواخت با قوام نسبتاً سفت به اندازه ۲۰ سانتی متر لمس می‌شد. آثار خراش روی پوست ظاهر بود، اما ضایعه جلدی، یرقان، بزرگی طحال، آسیت و ادم وجود نداشت. آلکالین فسفاتاز تا سه برابر و ترانس آمینازها در حد خفیف، افزایش یافته بودند. دفع پروتئین ادراری ۲/۷ گرم در ۲۴ ساعت بود. آمیلوئیدوز اولیه با رد سایر علل و نشان دادن رسوب خارج سلولی مواد دارای خاصیت انکسار مضاعف سبز در رنگ آمیزی قرمز کنگو روی نمونه بیوپسی کبد تشخیص داده شد.

واژه‌های کلیدی: آمیلوئیدوز اولیه

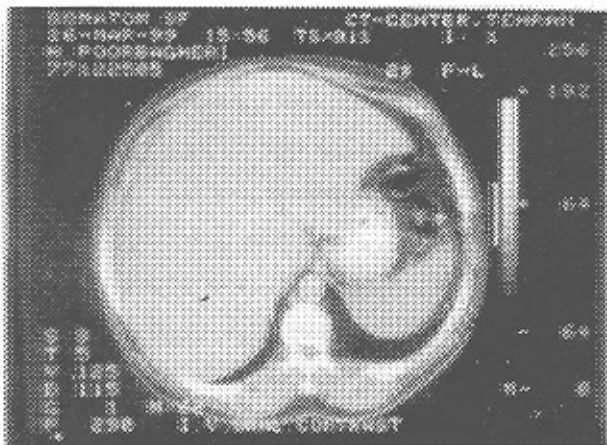
۱- استادیار گروه داخلی، ۲- استادیار گروه آسیب‌شناسی، دانشگاه علوم پزشکی و خدمات بهداشتی - درمانی کرمان

مقدمه

WBC=8500/mm ³	Total Bilirubin=0.7mg/dl
diff=normal	Direct Bilirubin=0.3mg/dl
Hb=14g/dl	AST=67IU/L
FBS=108 mg/dl	ALT=45 IU/L
Creatinine=2 mg/dl	Alk. Phosph=775IU/L
Serum Protein=8.1g/dl	Serum Albumin=3.7g/dl

تجزیه کامل ادرار بجز دفع پروتئین نکته دیگری نداشت. حجم ادرار ۲۴ ساعته ۱۲۸۰ میلی لیتر و حاوی ۲/۷ گرم پروتئین بود. الکتروفورز پروتئین های سرم افزایش متوسط جزء β_2 را نشان می داد و مقدار سایر اجزا از جمله گاما گلوبولین طبیعی بود. سایر آزمایشات انجام شده شامل مقدار کلسترول، تری گلیسرید، آهن سرم، ترانسفرین، درصد اشباع ترانسفرین، فریتین، آنتی بادی ضد هسته، زمان انعقاد ترومبین و سرعت رسوب گلولی در حد طبیعی بودند. آسپیراسیون مغز استخوان طبیعی بود. در رادیوگرافی قفسه صدری افزایش مختصری در اندازه قلب وجود داشت. الکتروکاردیوگرافی ضربانات زودرس دهلیزی را نشان می داد. در اکوکاردیوگرافی افزایش جزئی اندازه حفرات قلب و کاهش اندک حجم ضربه ای بطن چپ گزارش گردید. رادیوگرافی ساده حنجره ضایعات لیتیک نشان نداد. سونوگرافی شکم حاکی از بزرگی منتشر و یکنواخت کبد بود. سی تی اسکن شکم که با تزریق ماده حاجب انجام شد، کبد فوق العاده بزرگ یکنواخت را بدون ضایعه فضاگیر، تغییرات عروقی یا مجاری صفراوی نشان داد. سایر احشاء داخل شکمی طبیعی بود (تصویر ۱).

تصویر ۱: سی تی اسکن شکم



از بیمار بیوپسی سوزنی کبد به عمل آمد. در نمای آسیب شناسی با میکروسکوپ نوری، رسوب یکنواخت مواد بدون شکل خارج سلولی وجود داشت. این مواد پس از رنگ آمیزی

آمیلوئیدوز یک اختلال متابولیسم پروتئین است که منجر به رسوب خارج سلولی مواد پروتئینی غیر محلول در بافت های مختلف می شود (۱۷). رسوب مواد پروتئینی ممکن است به صورت موضعی و محدود به یک بافت باشد که از نظر بالینی اهمیت چندانی ندارد. در صورتی که درگیری چند عضو بطور همزمان بوجود آید، احتمال تغییر در عملکرد بافت و در نهایت مرگ بیمار وجود دارد (۴). حداقل ۱۲ نوع پروتئین مختلف می توانند باعث ایجاد بیماری شوند (۱۳). اگر چه رسوب انواع پروتئین در رنگ آمیزی بافت به طور یکنواخت دیده می شود، اما ترکیب پروتئین و علل آمیلوئیدوز متفاوت است. طبقه بندی این بیماری بر اساس علل آن عبارت است از:

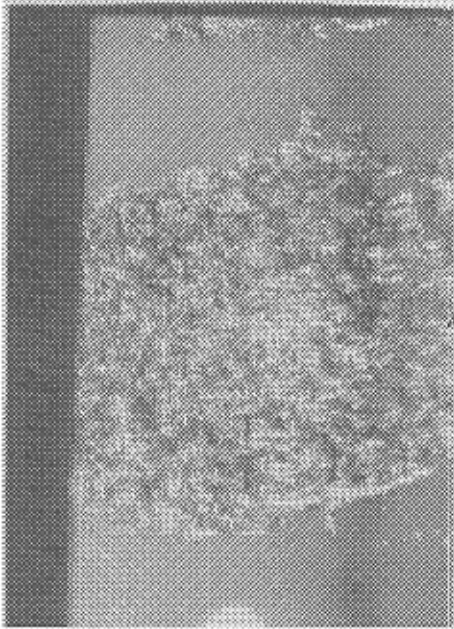
- ۱- آمیلوئیدوز اولیه بدون بیماری زمینه ای
- ۲- آمیلوئیدوز ثانویه همراه با بیماری التهابی مزمن
- ۳- آمیلوئیدوز فامیلی
- ۴- آمیلوئیدوز همراه با همودیالیز
- ۵- آمیلوئیدوز ناشی از مولتیپل میلوما (۱۶، ۱۷).

آمیلوئیدوز اولیه بیماری نادری است که تاکنون میزان بروز و شیوع آن به درستی مشخص نگردیده است. در این مقاله یک مورد از این بیماری که با درگیری غالب کبدی مراجعه نموده است، گزارش می شود.


معرفی بیمار

مرد ۶۳ ساله ای با شکایت بزرگی شکم و خارش از حدود ۶ ماه قبل مراجعه نمود. در این مدت احساس سنگینی قسمت فوقانی شکم، بی اشتها و کاهش وزن به مقدار ۲۵ کیلوگرم نیز پیدا کرده بود. سابقه یرقان، تب، درد شکمی، اسهال، استفراغ، یبوست و دفع خون در طی بیماری و قبل از آن را نداشت. بجز بیماری دیابت از ۲ سال قبل، سابقه بیماری دیگری را ذکر نمی کرد. بیماری دیابت با رعایت رژیم غذایی و مصرف یک قرص گلیبنکلامید در روز بطور نسبی تحت کنترل بود.

در معاینه بالینی کبد بزرگ بطور یکنواخت، غیر ندولر، نسبتاً سفت و بدون درد با اندازه ۲۰ سانتیمتر وجود داشت. یرقان، آسیت، ادم، بزرگی طحال و غدد لنفاوی و آثار محیطی سیروز وجود نداشت. معاینه قلب، ریه، سیستم عصبی و فشار ورید ژوگولر طبیعی بود. آثار خراش ناشی از خارش روی پوست ظاهر بود اما افزایش رنگ یا ضایعات خاص جلدی وجود نداشت. بررسی آزمایشگاهی بیمار به قرار زیر بود:



ب: بیوپسی کبد با رنگ آمیزی قرمز کنگو زیر نور پلاریزه



الف: بیوپسی کبد با رنگ آمیزی قرمز کنگو

تصویر ۲: بیوپسی کبد با رنگ آمیزی قرمز کنگو (الف) و تحت نور پلاریزه (ب)

قسمت فوقانی شکم و گاهی نیز بدون علامت بودن فرد است. یرقان تنها در ۵٪ موارد ظاهر می شود. بندرت ممکن است علائم ناشی از افزایش فشار ورید پورت، آسیت، آنسفالوپاتی یا کلسناز در تابلوی بالینی وجود داشته باشند (۱،۶،۱۵). بزرگی کبد در ۷۰٪-۴۰٪ بیماران گزارش شده است، اما بزرگی حجیم کبد در موارد اندکی دیده شده است (۶). افزایش آلکالن فسفاتاز در ۶۰٪ و افزایش ترانس آمینازها با شیوع بسیار کمی در بیماران آمیلوئیدوز کبدی گزارش شده است و افزایش بیلی روبین کاملاً نادر است (۱،۵،۶). از طرفی در نوعی از آمیلوئیدوز کبدی که بصورت کلسناز داخل کبدی تظاهر می نماید، افزایش بیلی روبین تا ۴۰ میلی گرم در دسی لیتر و افزایش آلکالن فسفاتاز تا ۳۰ برابر طبیعی دیده شده است. این قبیل بیماران دارای کبد بزرگ و حجیم می باشند. در صورتی که تظاهر آمیلوئیدوز به صورت نارسایی کبد، افزایش فشار ورید پورت یا کلسناز داخل کبدی باشد، پیش آگهی بدی در انتظار بیمار است (۱،۵،۶،۸،۱۳،۱۵). محل درگیری بافت کبدی در فرم های مختلف آمیلوئیدوز متفاوت می باشد. گرفتاری پارانشیم کبدی با درگیری فضای دیس بیشتر در فرم آمیلوئیدوز اولیه و درگیری عروقی کبد بیشتر در فرم ثانویه دیده می شود. اگر چه نمی توان به درستی در تمامی موارد نوع آمیلوئیدوز را براساس محل درگیری تعیین کرد (۱۰).

قرمز کنگو و تحت نور پلاریزه انکسار مضاعف سبزرنگ (green birefringence) را از خود نشان دادند که مؤید تشخیص آمیلوئیدوز می باشد (تصویر ۲).

بحث

آمیلوئیدوز منتشر اولیه معمولاً در افراد بالای ۴۰ سال ظاهر می شود. این بیماری در مردان نسبت به زنان شایع تر است (۱۱). تظاهرات بالینی به محل و میزان رسوب آمیلوئیدوز بستگی دارد. شایع ترین علائم خستگی، کاهش وزن و ادم است. کاهش وزن در بیش از نیمی از بیماران دیده می شود و در اغلب موارد شدید است (۱۱). عدم وجود ادم در بیمار حاضر به علت نبود پروتئینوری شدید و حفظ توانایی کبد در ساخت آلبومین می باشد، به طوری که هنوز هیپوآلبومینمی ظاهر نشده بود.

درگیری کلیوی یکی از جدی ترین تظاهرات بیماری است و در بسیاری از مطالعات علت عمده مرگ می باشد. اگر چه درگیری کلیوی ممکن است برای سالیان متمادی بدون علامت باشد اما تعداد زیادی از بیماران سرانجام دچار پروتئینوری و سندرم نفروتیک می شوند (۵). در بیمار حاضر نیز دفع پروتئین در حد متوسط وجود داشت.

علائم مربوط به گرفتاری کبد بصورت احساس درد و ناراحتی

در بهبود وضعیت بیماران مفید باشد (۱۸). اگر چه ضایعات جلدی متعددی همراه با آمیلوئیدوز منتشر گزارش شده است (۳)، اما در بیمار حاضر خارش نسبتاً شدید بدون یافته جلدی واضح وجود داشت. درگیری سایر اعضا نظیر دستگاه عصبی، تنفسی، اسکلتی، چشم و اختلالات انعقادی در این بیمار وجود نداشت.

آمیلوئیدوز منتشر اولیه بیماری مزمن و پیشرونده‌ای است که با درگیری کلیوی و قلبی منجر به مرگ بیمار می‌شود. مرگ در اثر ابتلا کبد به ندرت اتفاق می‌افتد (۴،۶،۱۳،۱۵). درمان خاصی جهت آمیلوئیدوز اولیه وجود ندارد. تجارب درمانی موفق از کاربرد ملفالان و پردنیزولون برای این بیماری ذکر شده است (۲،۷،۱۲،۱۴). همچنین در موارد خاصی پیوند کلیه، قلب یا کبد موجب افزایش طول عمر بیمار گردیده است (۹). بیمار فوق تا ۳ ماه پس از تشخیص تغییر خاصی پیدا نکرده بود.

در بیمار حاضر اگر چه اندازه کبد کاملاً بزرگ و حجیم بود اما علائم افزایش فشار وریدپورت یا کلاستاز داخل کبدی وجود نداشت. سایر یافته‌های گوارشی در مبتلایان به آمیلوئیدوز منتشر عبارتند از: سوء جذب، زخم‌های روده‌ای، انسداد، خونریزی، اسهال و دفع پروتئین. بزرگی طحال، درگیری کیسه صفرا و آسیت در کمتر از ۲۰٪ بیماران دیده شده است (۶،۱۵). هیچ کدام از علائم فوق در این بیمار وجود نداشت.

ابتلاء قلب که بطور عمده در آمیلوئیدوز اولیه دیده می‌شود، به صورت بزرگی قلب، کاردیومیوپاتی تحدیدی، نارسایی احتقانی قلب و اختلال هدایتی تظاهر می‌نماید. در بیمار فوق درجاتی از گرفتاری قلب وجود داشت. همچنین نارسایی قلب در این بیماران می‌تواند به دلیل آسیت زیاد، هیدروتوراکس و اختلال در پر شدن بطن راست ایجاد شود که منجر به کاهش حجم بطن چپ و به دنبال آن ایسکمی کبد و کلیه شود. گذاشتن شانت داخل کبدی پورتوسستمیک از طریق ورید ژوگولار (TIPS) می‌تواند

Summary

A Case Report of Primary Amyloidosis with Prominent Hepatic Involvement

MJ. Zahedi, MD¹, S. Darvish Moghaddam, MD¹, A. Abdi Rad, MD²

1. Assistant Professor of Internal Medicine, 2. Assistant Professor of Pathology, Kerman University of Medical Sciences and Health Services, Kerman, Iran

Primary amyloidosis is a rare disorder which is diagnosed by extracellular deposition of proteinaceous material in different organs. In this report, a case of this disease with prominent hepatic involvement is presented. The case is a 63 years old male who referred with abdominal enlargement, weight loss, generalized pruritus, anorexia and vague abdominal pain started from six months ago. On physical examination excoriation mark and hepatomegaly with liver span about 20cm were noted. Jaundice, splenomegaly, ascitis, edema and skin lesions were absent. Based on laboratory report there were an increase in alkaline phosphatase 3 times above the normal range and mild elevation in aminotransferases. Proteinuria was 2.7 grams in 24hr urine collection. Liver biopsy revealed homogenous and amorphous deposition of extracellular material with green birefringence in congo red staining. Therefore the diagnosis of primary amyloidosis after exclusion of other causes was confirmed.

Journal of Kerman University of Medical Sciences, 2000; 7(3): 152-156

Key Words: Primary amyloidosis

References

1. Bion E, Brenard R, Pariente EA, et al. Sinusoidal portal hypertension in hepatic amyloidosis. *Gut* 1991; 32(2): 227-230.
2. Bradstock K, Clancy R, Uther J, Basten A and Richards J. The successful treatment of primary amyloidosis with intermittent chemotherapy. *Aust NZ J Med* 1978; 8(2): 176-179.
3. Breathnach SM and Black MM. Systemic amyloidosis and the skin: a review with special emphasis on clinical features and therapy. *Clin Exp Dermatol* 1979; 4(4): 517-536.
4. Cohen A and Skinner M. Amyloidosis of the liver. In: Schieff L and Schieff E (Eds). *Schieff textbook of liver disease*. 7th ed., Philadelphia, J. B. Lippincott Co., 1993; pp1465- 1476.
5. Faa G, Van Eyken P, DeVos R, et al. Light chain deposition disease of the liver associated with AL-type amyloidosis and severe cholestasis. *J Hepatol* 1991; 12(1): 75-82.
6. Fried MW. The liver in systemic illness, Amyloidosis. In: Zakim O and Boyer TO (Eds). *Hepatology a textbook of liver disease*. 3rd ed., Philadelphia, W.B. Saunders Co., 1996; pp1711-1713.
7. Gertz MA and Kyle RA. Response of primary hepatic amyloidosis to melphalan and prednisone: a case report and review of the literature. *Mayo Clin Proc* 1986; 61(3): 218-223.
8. Goenka MK, Bhasin DK, Vasisth RK and Dhawan S. Hepatic amyloidosis presenting with server intrahepatic cholestasis. *J Clin Gastroenterol* 1996; 23(2): 134-136
9. Holmgren G, Steen L, Ekstedt J, et al. Biochemical effect of liver transplantation in two Swedish patients with familial amyloidotic polyneuropathy. *Clin Genet* 1991; 40(3): 242-246.
10. Iwata T, Hoshii Y, Kawano H, et al. Hepatic amyloidosis in Japan: histological and morphometric analysis based on amyloid proteins. *Hum Pathol* 1995; 26(10): 1148-1153.
11. Kyle RA and Bayrd ED. Amyloidosis: Review of 236 Cases. *Medicine* 1975; 54(4): 271-299.
12. Kyle RA, Greipp PR, Garton JP and Gertz MA. Primary systemic amyloidosis: Comparison of melphalan/prednisone versus colchicine. *Am J Med* 1985; 79(6): 708-716.
13. Kyle RA, Greipp PR and O'Fallon WM. Primary systemic amyloidosis: Multivariate analysis for prognostic factors in 168 cases. *Blood* 1986; 68(1): 220-224.
14. Kyle RA, Wagoner RD and Holley KE. Primary systemic amyloidosis: Resolution of the nephrotic syndrome with melphalan and prednisone. *Arch Intern Med* 1982; 142(8): 1445-1447.
15. Remy AJ, Perney P, Bourat L, et al. Amyloidosis of the Gallbladder. *Gastroenterol Clin Biol* 1995; 19(2): 215-217.
16. Sherlock S and Dooley J. Nutritional and metabolic liver diseases. In: Sherlock S and Dooley J (Eds). *Diseases of the liver and biliary system*. 10th ed., London, Blackwell Science Co., 1997; pp442-445.
17. Thiele DL and Eigenbrodt EH. Hepatic manifestations of systemic disease. In: Feldman M and Sleisenger M(Eds). *Sleisenger textbook of gastrointestinal and liver disease*. 6th ed., Philadelphia, W.B. Saunders Co., 1998; pp1391-1395.
18. Van Thiel DH, Nadir A, Hassanein T and Wright HI. Simultaneous right-sided volume overload and left-sided hypovolemia in a man with massive ascitis and a hydrothorax. *Am J Gastroenterol* 1995; 90(3): 478-81.