

نکروز وسیع ناحیه گردن به دنبال عفونت دندانی در یک بیمار مبتلا به دیابت

دکتر جواد فارابی^۱

خلاصه

نکروز وسیع فاسیای گردن و صورت به دنبال ابتلاء بیماران به دیابت یافته نسبتاً نادری است ولی در صورت ابتلاء بیمار و عدم درمان به موقع، به علت گسترش عفونت از طریق فاسیاهای ناحیه می تواند تهدید کننده حیات باشد. در این گزارش خانم ۵۸ ساله ای معرفی می شود که متعاقب عفونت ناشی از دندانهای قدامی فک پایین دچار آبسه ناحیه چانه شده و در زمان مراجعه دارای زخم نکروتیک بسیار وسیع در ناحیه چانه و گردن بود. بیمار پس از انجام آزمایشات خونی و بیوپسی از ناحیه با تشخیص فاسیت نکروزان گردن (Cervical Necrotizing Fasciitis=CNF) ناشی از عفونت دندانی و دیابت، تحت درمان های طبی و جراحی قرار گرفت و با بهبودی کامل مرخص گردید. این بیمار تاریخچه مبهمی از ابتلاء به دیابت را عنوان می کرد ولی در زمان مراجعه تحت درمان نبود.

واژه های کلیدی: فاسیت نکروزان گردن، عفونت دندانی، دیابت قندی

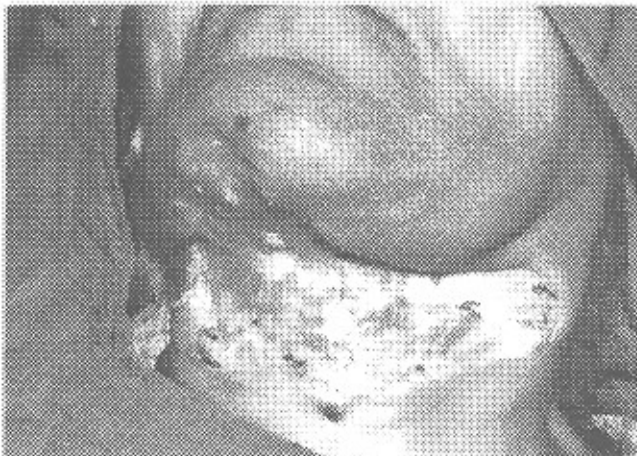۱- استادیار جراحی دهان، فک و صورت، دانشگاه علوم پزشکی و خدمات بهداشتی - درمانی کرمان

همچنین مشخص شده که بیماران دیابتی نوع IDDM شانس بیشتری برای ابتلاء به ژئوویت شدید و بیماری‌های پرپودنتال دارند (۴،۵).

گزارش مورد

بیمار خانمی است ۵۸ ساله که در زمان مراجعه به اورژانس بیمارستان تاریخچه شروع عفونت دندان با گسترش به ناحیه چانه را از ده روز قبل می‌داد و توسط یکی از همکاران آهسته ناحیه چانه وی شکافته و تخلیه شده بود، ولی به علت عدم کنترل عفونت و شک به مدیاستینیت ارجاع گردیده بود. بیمار تاریخچه مبهمی از دیابت را نیز ذکر می‌کرد اما درمانی در خصوص کنترل دیابت انجام نشده بود.

در معاینه ناحیه چانه و گردن بیمار زخمی نکروتیک، گانگرنوس، عفونی، بدبو و بدون مرز مشخص با بافت طبیعی اطراف که از ناحیه چانه به گردن در خط وسط و طرفین گسترش یافته بود مشاهده می‌شد. رنگ پوست اطراف ضایعه تیره رنگ و ابعاد تقریبی ضایعه 12×15 سانتی متر بود (تصویر شماره ۱). در معاینه داخل دهانی بیمار دندان‌های نکروزه $\frac{6,2,1}{1,2}$ با تاج پوسیده و درگیری بافت پرپودنتال وجود داشت (تصویر شماره ۲). علائم حیاتی بیمار در زمان بستری شدن BP: 110/60، Temp.: 37.5، P.R.: 80 و آزمایشهای لابراتواری صبح روز بعد شامل: $WBC: 12.6 \times 10^3$ ، $RBC: 4.8 \times 10^6$ ، $Hgb: 13.4$ ، $HCT: 37.6$ ، $Pit: 368 \times 10^3$ ، $FBS: 380 \text{mg/dl}$ و وجود (+) sugar و (+) Aceton در U/A و سایر یافته‌های آزمایشگاهی طبیعی بود. پس از بستری شدن بیمار در اولین فرصت ممکن تحت بی‌حسی موضعی بیوپسی از ناحیه گردن جهت تشخیص قطعی



تصویر ۱: نمای اولیه زخم نکروتیک ناحیه چانه و گردن بیمار

مقدمه

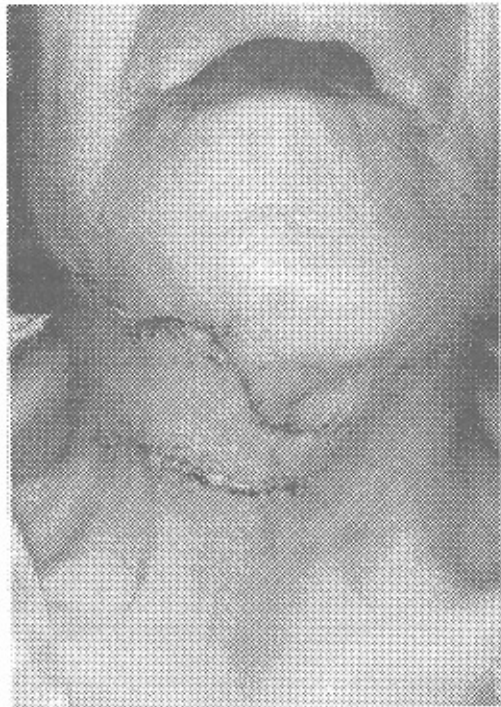نکروز فاسیاهای ناحیه گردن و فک و صورت متعاقب عفونت دندان رونده عفونی نسبتاً نادری است اما در صورت بروز، اغلب سریعاً گسترش یافته و باعث مرگ یا عوارض خطرناک می‌شود. این عفونت توسط نکروز پیش رونده بافت‌های زیرپوستی و فاسیاهای مشخص می‌گردد. البته گسترش عفونت معمولاً تا سطح فاسیای عضله است و خود عضله در امان می‌ماند، اما چنانچه درگیر عفونت شود اصطلاح سلولیت نکروزان (necrotizing cellulitis) به آن اطلاق می‌شود. در ادامه روند نکروز فاسیاهای، پوست ناحیه درگیر رنگ پریده و بدون مرز می‌شود. این تغییر رنگ پوست همراه با مرز نامشخص، علامت اختصاصی (پاتوگنومونیک) فاسیت نکروزان می‌باشد (۱۲).

احتمال بروز این بیماری مخرب در اثر عوامل مستعدکننده نظیر دیابت قندی، بیماری‌های عروقی آترواسکلروتیک کرونرو الکلیزم تشدید می‌شود. احتمال ابتلا این عارضه همزمان با دیابت ۲۰٪ و یا بیشتر است. دیابت نوع I (IDDM) که قبلاً با عنوان دیابت با بروز دوره جوانی یا دیابت با استعداد ابتلاء به کتوزیس شناخته می‌شد، مسئول ۱۰ تا ۲۰ درصد تمام موارد دیابت بی علت بشمار می‌رود و ۸۰ تا ۹۰ درصد مابقی بیماران به نوع دوم بیماری مبتلا می‌شوند که دیابت قندی غیروابسته به انسولین (NIDDM) یا دیابت نوع II نامیده می‌شود و قبلاً از آن به عنوان دیابت با بروز در دوره بزرگسالی یاد می‌شد (۱).

شیوع عفونت در بیماران دیابتی ممکن است بیش از افراد غیردیابتی نباشد اما این احتمال وجود دارد که عفونت‌ها در این بیماران در صورت وقوع، شدت بیشتری داشته باشند. وجود همزمان عفونت و دیابت روی کنترل هر دو بیماری تأثیر می‌گذارد. بیماران دارای دیابت کنترل نشده معمولاً از نظر ایمنولوژیکی و عمل گرانولوسیت‌ها اختلال دارند و پیشرفت در مقاومت نسبت به عفونت متعاقب کنترل قند خون حاصل خواهد شد (۷،۱۵).

به مخاطره افتادن microvasculature و آترواسکلروزیس ممکن است ترمیم زخم را در بعضی بیماران دیابتی مختل کند که اغلب این امر به صورت قابل توجه در اندام‌های انتهایی اتفاق می‌افتد اما در بافت نرم و اسکلت صورت که عموماً از تغذیه خونی غنی برخوردار است، معمولاً مشکلات ترمیم زخم در بیمارانی که دیابت آنها به خوبی کنترل شده وجود ندارد. لازم به ذکر است که مطالعات متعدد روی حیوانات آزمایشگاهی و بعضی از مطالعات کاملاً کنترل شده انسانی افزایش شیوع ژئوویت و بیماری‌های پرپودنتال را در بیماران دیابتی اثبات نموده و

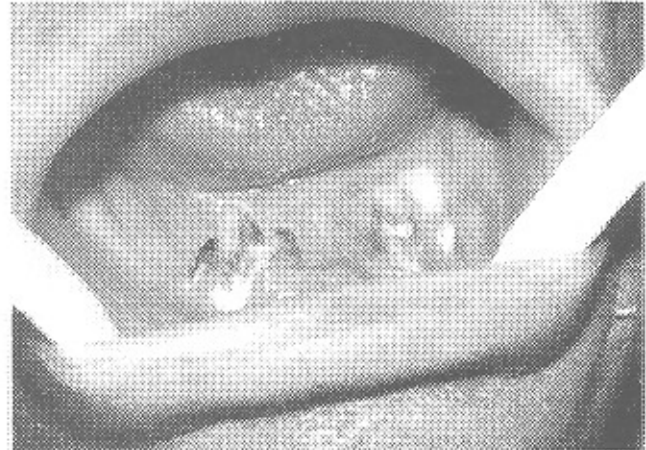
می‌باشد) بیمار برای بار سوم به اطاق عمل منتقل و تحت بی‌هوشی عمومی، عمل پوشش کامل زخم ناحیه گردن و چانه توسط undermine کردن لبه‌های زخم در نواحی چانه و فوقانی دو طرف گردن و sliding flap ناحیه تحتانی گردن انجام شد. در زمان ترخیص قند خون بیمار کاملاً کنترل و به ۱۹۱ کاهش یافت. هیچ نشانه‌ای از عفونت در ناحیه مشاهده نمی‌شد و ترمیم کامل صورت گرفته بود. (تصویر شماره ۳)



تصویر ۳: ترمیم زخم ناحیه گردن و چانه بیمار پس از درمان

بحث و نتیجه‌گیری

در مورد علائم بالینی فاسیت نکروزان ناحیه گردن و صورت ذکر این نکته ضروری است که در اوایل شروع بیماری پوست ناحیه قرمز کم رنگ بدون مرز مشخص همراه با طاول یا ایجاد بولا (Bulla) می‌باشد. در ادامه پیشرفت بیماری پوست ناحیه شروع به صاف شدن، کشیده شدن و براق شدن می‌کند و هیچ مرز واضحی بین پوست سالم و پوست گرفتار وجود ندارد. در ادامه پیشرفت بیماری تغییر رنگ پوست درگیر به رنگ تیره از علائم پانگونومونیک این بیماری است. بافت‌های زیرین پوست درگیر نکروتیک و دارای رنگ آبی هستند. علت نکروز لوکالیزه پوست ترمبوز عروق تغذیه‌ای که از ناحیه فاسیای درگیر می‌گذرند، می‌باشد. اگر درمان با تأخیر انجام شود یا کامل نباشد بیماری به سمت گانگرن وسیع پوستی همراه با از بین رفتن چربی ناحیه و



تصویر ۲: نمای داخل دهانی بیمار شامل دندان‌های نکروزه و پوسیده

ضایعه و کنار گذاشتن (Rule out) بدخیمی به عمل آمد که در بررسی پاتولوژیک نمونه برداشته شده وجود هر نوع بدخیمی رد و تشکیل آبه و تشکیل زخم (Ulceration) گزارش شد. علاوه بر انجام بیوپسی اقدام به کشت میکربی از ناحیه گردن شد که جواب کشت ترشحات، رشد زیاد Rodهای گرم مثبت و دیپلوکوک‌های گرم منفی بود.

با توجه به بالا بودن قند خون ناشای بیمار و وجود استون و گلوکز در ادرار در ابتدای بستری، درخواست مشاوره داخلی شد که رژیم درمانی نهایی برای کنترل قند خون بالای بیمار صبح‌ها ۲۸ واحد انسولین NPH و ۱۰ واحد رگولار و عصرها ۱۰ واحد NPH و ۵ واحد رگولار پیشنهاد گردید که حداکثر افزایش قند خون بیمار به میزان ۴۴۷ و در روز ششم بستری بود.

با توجه به یافتن اتیولوژی بیماری و جواب بیوپسی بیمار برای بار دوم به اطاق عمل منتقل و تحت بی‌هوشی عمومی کلیه فاسیاهای نکروزه چانه و گردن که در سمت چپ به ناحیه جلوی گوش کشیده شده بود کورتاژ و دبریدمان شد. در همین عمل کلیه دندانهای نکروزه فک پایین شامل 6,2,1 | 1,2 خارج و محل حفره آنها کورتاژ شد.

لازم به توضیح است علاوه بر درمان‌های دارویی شامل کفلین تزریقی به صورت 1gr/q.6.h./iv. و قرص مترونیدازول به صورت 500mg/q8h/po و درمان دیابت توسط انسولین، بیمار تحت مراقبت ویژه بهداشتی و استحمام روزانه قرار گرفت و نهایتاً پس از نوزده روز با توجه به وجود علائم بهبودی و ترمیم در ناحیه به صورت کلینیکی و محو شدن کلیه علائم نکروزه بودن لبه‌های زخم و طبیعی بودن رنگ پوست اطراف و کنترل نسبی قند خون و کاهش آن به میزان ۳۲۵ (کنترل نسبی در مقایسه با قند خون ۴۴۷

نکروز فاسیایا پیش خواهد رفت (۹،۱۲).

در مورد باکتریولوژی CNF وجود استرپتوکوک‌ها و پاهمکاری باکتری‌های بی‌هوازی اجباری (Obligate anaerobes) با بی‌هوازی‌های اختیاری (Facultative anaerobes) اثبات شده است (۸،۱۲). در مطالعه Tung-yiu و همکاران بر روی CNF ناشی از عفونت‌های دندانی، باکتری‌های بی‌هوازی در ۷۳٪ موارد و گونه‌های استرپتوکوکی به صورت یکنواخت در همه نمونه‌ها وجود داشته است (۱۹).

در بررسی منابع مختلف محققان متعددی بر نادر بودن CNF صحه گذاشته‌اند (۳،۱۱،۱۲،۱۳،۱۹). Spankus و همکاران ۳۲ مورد از بیماری را گزارش کرده‌اند که میزان مرگ و میر در این موارد ۲۳٪ و همراه با افزایش نسبت مرگ در مردان بالای ۴۰ سال بوده است (۱۸).

در سال ۱۹۸۹ یک مورد فاسیت نکروزان ناحیه یک سوم میانی صورت گزارش شده که بیماری زمینه‌ای دیابت کنترل نشده و سیروز از عوامل پیشرفت بیماری بوده است (۱۰). شوک سمی (septic shock) ناشی از عفونت استرپتوکوکی در دو گزارش دیگر نیز علی‌رغم درمان‌های تهاجمی منجر به فوت بیماران شده است (۲،۳). در مقاله دیگری سه مورد CNF گزارش شده که همگی مبتلا به دیابت شناخته نشده تیپ II بوده‌اند (۱۳). در مقاله Whiteside دوازده مورد بیماری CNF گزارش گردیده که اکثر آنها ناشی از دندان دارای آبسه مولرفک پایین بوده و شایع‌ترین بیماری‌های زمینه‌ای در تاریخچه بیماران دیابت، فشارخون بالا، چاقی و استفادۀ ناپجا از مواد (Substance abuse) ذکر شده و مدت زمان متوسط بستری شدن در بیمارستان برای بیماران یاد شده ۳۱ روز بوده است (۲۰). در تحقیق Tung-Yiu و دیگران به بررسی یازده مورد بیماری CNF با منشأ عفونت‌های دندانی طی یک دوره ۱۰/۵ ساله به صورت گذشته‌نگر پرداخته شده که درصد شیوع CNF از مجموع ۴۲۲ مورد عفونت دندانی ۲/۶٪ بوده است (۱۹). در گزارش Obiechina و همکاران به بررسی هشت مورد از CNF پرداخته شده که همگی دارای منشأ عفونت ادنتوزیک بوده و دوره متوسط درد دندانی ۳۴ روزه داشته‌اند و یک نفر از بیماران نیز فوت نموده است (۱۴). در بررسی Heitmann و دیگران در بررسی فاسیت نکروزان در کل بدن، ۱۲ بیمار از سال ۱۹۹۶ تا ۲۰۰۰ وجود داشته که ناحیه درگیر نکروز ۸٪ کل سطح بدن بوده و سن بیماران به عنوان یک متغیر بالینی تأیید نشده چون حتی افراد جوان و کاملاً سالم نیز به علت شوک سبتیک ناشی از مسمومیت

استرپتوکوکی فوت نموده‌اند (۸). بالاخره در گزارش Lin و دیگران به بررسی ۴۷ مورد بیماری CNF طی یک دوره ۱۲ ساله پرداخته شده که ۸۹/۴ درصد بیماران دچار بیماری سیستمیک زمینه‌ای بوده و ۷۲٪ از بیماران دارای بیماری سیستمیک دچار دیابت بوده‌اند (۱۱).

عوامل موفقیت در درمان فاسیت نکروزان شامل تشخیص به موقع روند عفونت، مداخله جراحی تهاجمی در مراحل اولیه بیماری، درمان‌های حمایتی و دارویی سیستمیک و آنتی‌بیوتیک تری‌گسترده به صورت ترکیب درمانی شامل پنی‌سیلین با دوز بالا، یک آمینوگلیکوزید، آنتی‌بیوتیک مقاوم به پنی‌سیلیناز و یک عامل ضدباکتری بی‌هوازی می‌باشد. (۳،۶،۹،۱۱،۱۲،۱۴،۱۶،۱۷،۱۹،۲۰). در مداخله جراحی بایستی توجه داشت چنانچه انسیزون فاسیوتومی داده می‌شود، برش موازی عروق بزرگ باشد و عروق تغذیه کننده فلپ‌های بافتی حفظ شوند. گسترش dissection توسط انگشت دستکش دار برای undermine کردن بافت عفونی و تا جایی است که همراه با فشار معقول انگشتان بتوان پیش رفت (۱۲). لازم به ذکر است در مداخله اولیه جراحی کلیه دندان‌های عامل عفونت بایستی خارج شوند، چه منشأ عفونت ناشی از پوسیدگی دندانی و به عبارت دیگر منشأ endodontic باشد و چه منشأ عفونت ناشی از بیماری‌های پرپودنتال باشد. گرچه روند عفونت دندانی می‌تواند دارای هر دو منشأ یاد شده هم باشد، همانند آنچه در بیمار مورد معرفی وجود داشت (۱۲).

با توجه به آنچه که در خصوص روند بیماری ذکر شد و با توجه به عوامل مستعدکننده جهت شروع بیماری توجه خاص به کنترل بیماری دیابت قندی و سایر بیماری‌های سیستمیک زمینه‌ای در مواردی که با گسترش عفونت روبرو هستیم از ضروریات اولیه درمانی اینگونه بیماران می‌باشد و چه بسا در بعضی موارد همانند مورد معرفی شده، بیمار فاقد آگاهی از بیماری زمینه‌ای خود بوده که بایستی با گرفتن تاریخچه پزشکی کامل و پرسیدن سؤالات مرتبط با بیماری زمینه‌ای که باعث گسترش و پیشرفت عفونت دندانی می‌شود اینگونه بیماری‌ها را کشف و تحت درمان قرار داد تا بتوان در زمینه کنترل عفونت خدمات لازم را به بیمار ارائه نمود. بنابراین چنانچه در مسیر درمان و کنترل عفونت‌های ناحیه فک و صورت با منشأ اولیه دندانی و یا عفونت‌های ناشی از ضربه و یا وجود اجسام خارجی پاسخ منطقی به آنتی‌بیوتیک تری‌پسی معمول را نداشتیم و در بهبودی بیمار تأخیر مشاهده شد بایستی به ابتلا احتمالی به یکی از بیماری‌های زمینه‌ای ذکر شده در مقاله و از جمله دیابت قندی شک نمود و با انجام آزمایش قند خون از

قبل از گسترش وسیع عفونت به فاسیاهای گردنی به این نکته توجه می‌شد مطمئناً ضمن بهبودی سریع‌تر بیمار و جلوگیری از گسترش عفونت به ناحیه چانه و گردن بیمار از یک دوره نسبتاً طولانی بستری شدن (۲۵ روز) جلوگیری می‌شد.

عدم بیماری دیابت در بیمار اطمینان حاصل کرد. در صورت مثبت بودن آزمایشات اقدام به کنترل قند خون بیمار و انجام مشاوره داخلی لازم است تا در نهایت با روش‌های جراحی و دبریدمان و آنتی‌بیوتیک تراپی عفونت ایجاد شده کنترل گردد (۵،۹،۱۲). در بیمار معرفی شده چنانچه در بررسی اولیه بیمار و

Summary

Extensive Necrosis of the Neck Following Dental Infection in a Diabetic Patient

J. Fariabi, DDS.¹

1. Assistant Professor of Oral and Maxillofacial Surgery, Kerman University of Medical Sciences and Health Services, Kerman, Iran

Extensive fascial and neck necrosis following diabetes is a rare finding, but if it occurs and left untreated, it can be life threatening due to extension of infection via regional fascia. In this report a 58 years old woman is presented who had abscess in chin region due to odontogenic infection. Clinical examination showed that, she had an extensive necrotic ulcer in chin and neck region. After laboratory examination and biopsy of lesion with diagnosis of cervical necrotizing fasciitis due to diabetes mellitus and odontogenic infection, she was treated by medical and surgical managements. She was discharged with complete recovery and healing of the ulcerated neck and chin. This patient has an obscure history of diabetes mellitus and was not under treatment for diabetes at the time of referral.

Journal of Kerman University of Medical Sciences, 2002; 9(1): 45-50.

Key works: Necrotizing fasciitis, Odontogenic infection, Diabetes mellitus

منابع

۱. صادقی، علی و عسکری، مسعود: آسیب‌شناسی پایه (عمومی)، مؤسسه انتشارات پزشکی ایران، مؤسسه انتشارات جهانشناسی، تهران، ۱۳۷۶، ص

۱۰۳۸-۱۰۱۹

- Beerens AJ, Bauwens LJ and Leemans CR. A Fatal case of craniofacial necrotizing fasciitis. *Eur Arch Otorhinolaryngol* 1999; 256(10): 506-509.
- Bloching M, Gudziol S, Gajda M and Berghaus A. Diagnosis and treatment of necrotizing Fasciitis of the head and neck region. *Laryngorhinootologie* 2000; 79(12): 774-779.
- Brightman VJ: Diagnostic laboratory procedures In: Linch MA, Brightman VJ and Greenberg MS (Eds). *Burket's Oral medicine*. 8th ed., Philadelphia, Lippincott, 1984; PP72, 848.
- Donoff RB. Odontogenic infection. In: Donoff RB (ed.), *Manual of oral and maxillofacial surgery*. 2nd ed., St. Louis, Mosby, 1992; p280.
- Elipoulos GM. Diabetes and infection. In: Becker KL (Ed). *Principle and practice of endocrinology and metabolism*. Philadelphia, J.B. Lippincot Company, 1990; p1165.
- Foster DM. Diabetes mellitus. In: Fauci AS, Braunwald E, Isselbacher KJ, et al (Eds). *Harrison's principle of internal*

- medicine, 14th ed., New York, McGraw Hill, 1998; p2078.
8. Heitmann C, pelzer M, Bickert B, Menke H and Germann G. Surgical concepts and results in necrotizing fasciitis. *Chirurg* 2001; 72(2): 168-173.
 9. Helfrich JF. Early and late complications of odontogenic infections. In: Topazian RG and Goldberg MH (Eds). *Oral and maxillofacial infection*, 3rd ed., Philadelphia, W.B. Saunders, 1994; PP484-485.
 10. Kubo S, Abe K and Oka M. Necrotizing fasciitis of the middle third of the face. *J Craniomaxillofac Surg* 1989; 17(2): 92-95.
 11. Lin C, Yeh FL, Lin JT *et al.* Necrotizing fasciitis of the head and neck: an analysis of 47 cases. *Plast Reconstr Surg* 2001; 107(7): 1684-1693.
 12. Marciani RD. Clinical considerations in head and neck infections. In: Peterson LJ, Thomas A, Marciani RD and Roser SM (Eds). *Principle of oral and maxillofacial surgery*. Philadelphia, Lippincott, 1992; PP150, 184-186.
 13. Marco MA, Herranz ML, Perez unanua MP, *et al.* Diabetic ketoacidosis in patients with soft tissue necrotizing infections. *An Med Interta* 2000; 17(5): 254-256.
 14. Obiechina AE, Arotiba JT and Fasola Ao. Necrotizing fasciitis of odontogenic origin in Ibadan, Nigeria. *Br J Oral Maxillofac Surg* 2001; 39(2): 122-126.
 15. Orland MJ. Diabetes mellitus In: Woodley M and Whelan A (Eds). *Manual of medical therapeutics*. 27th ed., Boston, Little Brown 1992; PP380.
 16. Pendergrass M and Graybill J. Infections and diabetes mellitus. In: Defronzo RA (Ed). *Current therapy of diabetes mellitus*. St. Louis, Mosby, 1998; p223.
 17. Pickup J and Williams G: *Textbook of diabetes*. 2nd ed., Vol 2, Italy, Blackwell Science, 1997; PP70,8.
 18. Spankus EM, Flint PW, Smith RJ *et al.* Craniocervical necrotizing fasciitis. *Otolaryngol Head Neck Surg* 1984; 92: 261.
 19. Tung-Yiu W, Jehn- Shyun H, Ching-Hung C and Hung-An C. Cervical necrotizing fasciitis of odontogenic origin: a report of 11 cases. *J Oral Maxillofac Surg* 2000; 58(12): 1347-1352.
 20. Whitesides L, Cotto-cumba C and Myers RA. Cervical necrotizing fasciitis of odontogenic origin: a case report and review of 12 cases. *J Oral maxillofac surg* 2000; 58(2): 144-151.