

سمیت جنینی ترکیب طبیعی ضد سرطان HESA-A در موش سوری

دکتر سید عادل معلم^{۱*}، دکتر امرا احمدی^۱، دکتر محمد حسن مصحفی^۲، محمد حسن تقوی^۳

خلاصه

مقدمه: HESA-A یک ترکیب طبیعی فعال با منشأ دریایی و گیاهی است که شامل اجزای معدنی، آلی و آب می باشد. اثرات آنتی اکسیدانت، سیتوتوکسیک و ضد سرطان این ماده گزارش شده است. در این مطالعه اثرات تراژونیک این ماده در موش سوری بررسی گردید.

روش: HESA-A در چندین دز به صورت خوراکی از روز ششم تا چهاردهم به موش های باردار تجویز گردید. پارامترهای متعددی در موش های باردار و جنین ها طی دوران بارداری و پس از آن بررسی و ثبت گردید. در پایان حاملگی جنین ها خارج شده و مورد مطالعه مورفولوژی خارجی قرار گرفته و با رنگ آمیزی اختصاصی ناهنجاری های اسکلتی بررسی گردید.

یافته ها: بررسی افزایش وزن موش های باردار نشان می دهد که فقط در حداکثر دوز به کار رفته این افزایش وزن دچار اختلاف شده است. همچنین فقط دوزهای بالا باعث کاهش وزن رحم، افزایش باز جذب جنین ها، کاهش تعداد جنین های زنده و وزن و قد جنین ها در مقایسه با گروه کنترل گردید. همچنین دوزهای پایین و متوسط منجر به بروز اختلالات خارجی و اسکلتی قابل توجهی نشده است، لیکن دوزهای بالای HESA-A باعث ناهنجاری هایی مانند کوتاهی دست و پا، پیچ خوردگی ستون مهره ها، کیست پوستی، میکروفتالمیا و شکاف کام گردید.

نتیجه گیری: عوارض و اختلالات جنینی در دزهای بالای HESA-A که چندین برابر دوزهای درمانی است، ظاهر می شوند. لیکن در دوزهای پایین تر که قابل مقایسه با دوزهای درمانی است عوارض جنینی قابل ملاحظه نسبت به گروه کنترل دیده نشد. مکانیسم پیدایش این عوارض مشخص نیست و نیاز به بررسی بیشتر دارد.

واژه های کلیدی: HESA-A، موش سوری، سمیت جنینی

۱- استادیار گروه فارماکودینامی و سم شناسی، دانشکده داروسازی و مرکز تحقیقات علوم دارویی، پژوهشکده بوعلی، دانشگاه علوم پزشکی مشهد ۲- پزشک محقق انستیتو تحقیقات سرطان، دانشکده پزشکی، دانشگاه علوم پزشکی تهران ۳- دانشیار گروه فارماسیوتیکس، دانشکده داروسازی، دانشگاه علوم پزشکی کرمان ۴- مربی گروه آناتومی، دانشکده پزشکی، دانشگاه علوم پزشکی رفسنجان

* نویسنده مسؤول: دانشکده داروسازی، دانشگاه علوم پزشکی مشهد ● آدرس پست الکترونیک: moallem@mums.ac.ir

دریافت مقاله: ۱۳۸۵/۱۰/۳ دریافت مقاله اصلاح شده: ۱۳۸۶/۲/۱۸ پذیرش مقاله: ۱۳۸۶/۲/۲۰

مقدمه

HESA-A یک ترکیب طبیعی فعال با منشأ دریایی و گیاهی می‌باشد که به دلیل خواص بیولوژیک آن در ایران ثبت گردیده است و به تازگی مجوز تولید را از وزارت بهداشت، درمان و آموزش پزشکی جمهوری اسلامی ایران دریافت کرده است. در مطالعات متعدد حیوانی و انسانی، HESA-A اثرات ضد سرطان قوی با اثر کم بر سلول‌های طبیعی از خود نشان داده است.

در یک مطالعه، این ترکیب اثرات انتخابی وابسته به غلظت و قابل مقایسه با دوکسورویسین بر ضد رشد سلول‌های سرطانی MDA-MD-468، HepII و Hela بدون اثر قابل توجه بر سلول‌های طبیعی از خود نشان داد (۱۸). در یک تحقیق *in vivo* در خرگوش، دوز روزانه ۳۵۰ mg/kg از HESA-A منجر به کاهش تدریجی اندازه تومور استئوسارکوم شده و در عرض ۱۰ هفته تومورها ناپدید گردیدند به نحوی که تمام خرگوش‌های این گروه زنده ماندند. لیکن خرگوش‌های گروه کنترل در این مدت از بین رفتند و بررسی‌های آسیب‌شناسی اثرات درمانی HESA-A را تأیید نمود (۵). در یک مطالعه بالینی دو سوکور، ۲۴ بیمار دچار سرطان پستان با متاستاز Choroidal تحت درمان با ۵۰ mg/kg/day از HESA-A قرار گرفتند که بهبودی قابل ملاحظه در بینایی و تحمل درد بیماران در مقایسه با گروه شاهد گزارش گردید (۴). در یک مطالعه مقدماتی (pilot)، اثر قابل توجه HESA-A در کاهش شدت و تعداد حملات در بیماران مولتیپل اسکلروزیس (MS) مشاهده گردید (داده‌های چاپ نشده). HESA-A اثرات ضد اکسیدان و رادیکال‌های آزاد نیز از خود نشان داده است (۱۸). اثرات محافظت کبدی HESA-A بر علیه سمیت کبدی حاصل از تیواستامید در خرگوش نیز گزارش گردیده است (۶).

مطالعات سم‌شناسی نشان داده‌اند که اثرات سمی حاد HESA-A در مقادیر بالاتر از ۱۰ g/kg در موش سوری ظاهر می‌شود و LD₅₀ برای موش سوری ۱۶ g/kg و در رت ۱۸g/kg گزارش گردید. بر این اساس و بر پایه مطالعات تکمیلی پاتولوژیک بیوشیمیایی و خون‌شناسی نتیجه گرفته

شده است که سمیت HESA-A در موش سوری و رت بسیار کم است (۱). بررسی جهش‌زایی فرآورده HESA-A با استفاده از تست ایمن نشان می‌دهد که تعداد کلنی‌های رپورتانت با کنترل منفی تفاوت معنی داری ندارد و این فرآورده از نظر جهش‌زایی بی‌اثر است (۳).

آنالیز HESA-A نشان داده است که این ماده شامل ۵۰٪ جزء معدنی، ۴۵٪ جزء آلی از نوع آمیدواتراکینون و ۵٪ آب می‌باشد. جزء معدنی شامل مخلوطی از کربنات کلسیم، سولفات و فسفات منیزیم، پتاسیم و سدیم می‌باشد. همچنین فلزاتی نظیر آلومینیوم، کبالت، پتاسیم، کروم، آهن، روی و نیز برم و استرانسیم با غلظت بالایی در این ترکیب موجود می‌باشد (۲). با توجه به مواد متشکله احتمال تراوتوژنیسیته وجود دارد.

کاملاً مشخص است که بسیاری از داروهای ضد سرطان اثرات تراوتوژن از خود نشان می‌دهند و اثرات سمی بر روی جنین دارند زیرا سلول‌های جنینی از سرعت پرولیفراسیون بالایی برخوردار بوده و به دلیل غیر اختصاصی بودن تاثیر داروها بر روی سلول‌های جنینی و سلول‌های سرطانی، اثرات تراوتوژنیک این داروها آشکار می‌گردد. این مطالعه به منظور بررسی پتانسیل تراوتوژنیسیته HESA-A و تعیین دوز سمی بر روی جنین موش شکل گرفته است.

روش بررسی

پودر HESA-A (مؤسسه دکتر احمدی، اصفهان) به مدت ۱ ساعت در نرمال سالین اسیدی شده با HCl حل شد و سپس pH محلول حاصل با NaOH در حد ۷/۴ تعدیل شد (۱۸). مخلوط حاصل فیلتر شد و با دوزهای ۵۰، ۱۰۰، ۲۰۰، ۴۰۰، ۸۰۰ میلی‌گرم بر کیلوگرم از روز ششم تا چهاردهم بارداری به صورت خوراکی روزانه به موش‌ها به روش گاوژ تجویز شد (۱۷). از نرمال سالین و سیکلوفسفامید (۱۵ mg/kg) به عنوان کنترل منفی و مثبت، به ترتیب، استفاده گردید.

حیوانات آزمایشگاهی

موش‌های سوری ماده از نژاد BALB/c با محدوده وزنی ۳۰ - ۲۵ گرم مورد استفاده قرار گرفتند. موش‌ها از اتاق حیوانات مرکز تحقیقات علوم دارویی پژوهشکده بوعلی تهیه شده و در شرایط ۱۲ ساعت تاریکی - ۱۲ ساعت روشنایی و دمای 23 ± 2 درجه سانتی‌گراد و رطوبت مناسب نگهداری می‌شدند. یک موش نر با ۵ موش ماده برای جفت‌گیری در نظر گرفته می‌شد. سه ساعت بعد از جفت‌گیری، موش‌های ماده از نظر وجود پلاک واژن بررسی و موش‌های واجد پلاک به عنوان باردار روز صفر (GD₀) در نظر گرفته می‌شدند (۸، ۱۱، ۱۷). در هر گروه ۱۵ موش برای بارداری در نظر گرفته شد.

خارج کردن جنین‌ها و رنگ‌آمیزی

موش‌های باردار در روز ۱۸ بارداری با کلروفورم بی‌هوش شده، شکم در ناحیه بالای رحم باز شده و لوله‌های رحمی همراه با تخمدان خارج و وزن شدند. سپس جنین‌ها را از کیسه آمینوتیک خارج کرده و تعداد کل جنین، تعداد جنین‌های مرده و زنده، وزن ($\pm 1 \text{ mg}$)، قد ($\pm 0.1 \text{ mm}$) و تعداد باز جذب زودرس و دیررس مورد بررسی قرار گرفتند (۱۲). جنین‌ها پس از خارج شدن از کیسه آمینوتیک به مدت ۲۴ ساعت داخل استون قرار گرفتند. سپس پوست آنها جدا شده و در محلول رنگ شامل آلسیان بلو (Alizarin Red-S, Sigma, UK)، آلیزارین رد-اس (Alizarin Red-S, Sigma, UK) و اتانول و اسیداستیک قرار گرفته و با استفاده از امواج مایکروویو رنگ‌آمیزی شدند (۹). مرحله شفاف‌سازی در محلولی شامل پتاسیم هیدروکسید ۱٪، اتانل ۹۵٪ و گلیسرین به مدت ۲۴ ساعت انجام شد. سپس جنین‌ها از نظر وجود ناهنجاری‌های ساختمانی که شامل متغیرهای اناتومیکی و مورفولوژیک و اسکلتی و استخوانی بود، با استفاده از استرئومیکروسکپ با صفحه مدرج (Zeiss) مورد ارزیابی قرار گرفتند (۱۳، ۱۶، ۱۷).

تجزیه و تحلیل آماری

داده‌ها به صورت میانگین \pm خطای استاندارد برای هر گروه آزمایش گزارش شدند. سپس به منظور بررسی وجود یا عدم اختلاف میانگین بیش از دو گروه برنامه کامپیوتری Instat، آزمون آنالیز واریانس (ANOVA) و به دنبال آن، آزمون Tukey-Kramer انجام شد. نتایجی که دارای ارزش P کوچک‌تر یا مساوی ۰/۰۵ بود، به عنوان نتایج معنی‌دار در نظر گرفته شد.

نتایج

میزان تغییرات وزن موش‌های باردار از روز ۰ تا ۱۸ در دوزهای مختلف در نمودار شماره ۱ نشان داده شده است. تجویز خوراکی HESA-A از روز ششم بارداری آغاز شد. نتایج نشان می‌دهند که در گروه‌های کنترل و دوزهای کمتر از ۴۰۰ میلی‌گرم بر کیلوگرم از GD₀ تا GD₁₈ اضافه وزن بدون هیچ اختلافی پیش رفته است، ولی در گروه دریافت کننده دوز ۴۰۰ میلی‌گرم بر کیلوگرم فقط در روز ۱۴ اضافه وزن دچار اختلال شده است. موش‌های گروه دریافت کننده دوز ۸۰۰ میلی‌گرم بر کیلوگرم از روز ۸ به بعد به طور محسوسی دچار اختلال وزن گردیدند. علی‌رغم قطع دارو در روز چهاردهم، این کاهش وزن تا روز هجدهم ادامه داشته است.

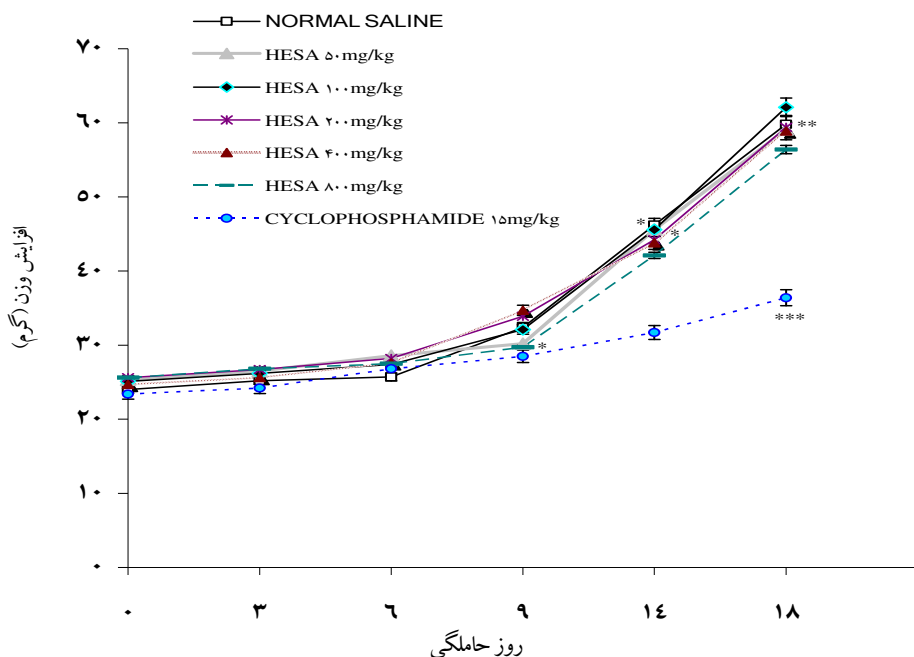
در جدول شماره ۱، متغیرهای مورد بررسی شامل تعداد موش‌های ماده برای جفت‌گیری، تعداد موش‌های باردار، ایندکس باروری، تعداد موش‌های باردار مورد مطالعه، وزن رحم، تعداد جسم زرد، تعداد لانه‌گزینی، تعداد سقط‌های قبل از لانه‌گزینی، تعداد بازجذب، میانگین تعداد جنین‌ها در هر موش، تعداد کل جنین‌های یک گروه، میانگین تعداد جنین‌های زنده در هر موش باردار، وزن جنین، قد جنین و نسبت جنسیت ثبت شده است. همانگونه که مشاهده می‌شود وزن رحم در گروه‌های دریافت کننده دوزهای ۴۰۰، ۸۰۰ میلی‌گرم بر کیلوگرم کاهش محسوسی در مقایسه با نرمال سالین دارد ($P \leq 0.01$). سقط قبل از لانه‌گزینی فقط در بالاترین دوز تفاوت معنی‌دار ($P \leq 0.05$)

همچنین اختلالات خارجی مشاهده شده در جنین‌های دریافت کننده دوزهای متفاوت HESA-A ذکر شده است که نشانگر افزایش برخی از اختلالات در دوزهای بالای HESA-A می‌باشد.

در شکل شماره ۱ تصویر A مربوط به جنین دریافت کننده HESA-A با دوز ۴۰۰ میلی‌گرم بر کیلوگرم می‌باشد که کوتاهی پا در آن مشخص می‌باشد. تصویر B مربوط به جنین دریافت کننده HESA-A با دوز ۸۰۰ میلی‌گرم بر کیلوگرم می‌باشد که دچار کوتاهی دست است. در تصویر C پیچ‌خوردگی ستون مهره‌ها در جنین دریافت کننده HESA-A با دوز ۸۰۰ میلی‌گرم بر کیلوگرم مشاهده می‌شود. تصویر D مربوط به جنین دریافت کننده HESA-A با دوز ۴۰۰ میلی‌گرم بر کیلوگرم می‌باشد که هیدروسفالی در آن مشخص است. تصویر E پیچ‌خوردگی اندام‌ها در جنین دریافت کننده HESA-A با دوز ۴۰۰ میلی‌گرم بر کیلوگرم دیده می‌شود. در تصویر F جنین دریافت کننده HESA-A با دوز ۸۰۰ میلی‌گرم بر کیلوگرم دچار کوتاهی گردن می‌باشد.

با گروه نرمال‌سالین دارد. تعداد موارد بازجذب (سقط بعد از لانه‌گزینی) نیز در گروه‌های دریافت کننده دوزهای ۴۰۰، ۸۰۰ میلی‌گرم بر کیلوگرم افزایش داشته و این افزایش در مقایسه با نرمال‌سالین معنی‌دار است ($P \leq 0/01$). تعداد جنین باقی مانده که در روز هجدهم از رحم موش‌های باردار خارج شدند در گروه‌های دریافت کننده دوزهای ۴۰۰ و ۸۰۰ میلی‌گرم بر کیلوگرم در مقایسه با گروه دریافت کننده نرمال‌سالین، به‌طور معنی‌داری کاهش یافته است ($P \leq 0/01$). تعداد جنین‌های زنده نیز کاهش معنی‌داری در مقایسه با نرمال‌سالین داشته است ($P \leq 0/001$). وزن جنین‌ها در گروه‌های دریافت کننده دوزهای ۴۰۰، ۸۰۰ میلی‌گرم بر کیلوگرم در مقایسه با نرمال‌سالین کاهش معنی‌داری نشان داده است ($P \leq 0/01$). قد جنین‌ها نیز در گروه‌های دریافت کننده دوزهای ۴۰۰، ۸۰۰ میلی‌گرم بر کیلوگرم در مقایسه با نرمال‌سالین به‌طور معنی‌داری کاهش داشته است ($P \leq 0/05$).

در جدول شماره ۲، تعداد جنین‌های بررسی شده در دو گروه اختلالات خارجی و اسکلتی مشاهده می‌شوند.



نمودار ۱: بررسی تغییرات وزن موش‌های باردار دریافت کننده HESA-A با دوزهای متفاوت از روز اول

تا بیستم بارداری در مقایسه با نرمال‌سالین و سیکلوفسفامید

$P \leq 0/001$: *** $P \leq 0/01$: ** $P \leq 0/05$: *

می باشد که غضروف های دست تشکیل نشده است. تصویر B مربوط به جنین دریافت کننده HESA-A با دوز ۸۰۰ میلی گرم بر کیلوگرم می باشد که غضروف های پا تشکیل نشده است. تصویر C مربوط به جنین دریافت کننده HESA-A با دوز ۴۰۰ میلی گرم می باشد که زائده های دنده ای به خوبی در آن مشخص است. در تمام مطالعات فوق از نتایج سیکلوفسفامید به عنوان شاهد مثبت استفاده گردید.

اختلالات اسکلتی مشاهده شده در جنین های دریافت کننده دوزهای مختلف HESA-A در جدول شماره ۳ آورده شده است که اختلالات مختلفی از جمله استخوانی نشدن استخوان های مختلف و کوتاهی دنده ها مشاهده شد. شدت این اختلالات نیز وابسته به دوز بود. در شکل شماره ۲ اختلالات اسکلتی مشاهده می شود. تصویر A مربوط به جنین دریافت کننده دوز ۸۰۰ میلی گرم بر کیلوگرم

جدول ۱. میانگین متغیرهای مورد مطالعه در موش های باردار دریافت کننده دوزهای مختلف HESA-A از روز ششم تا چهاردهم بارداری. x، xx و xxx به ترتیب نشان دهنده $P \leq 0.05$ ، $P \leq 0.01$ و $P \leq 0.001$ می باشند.

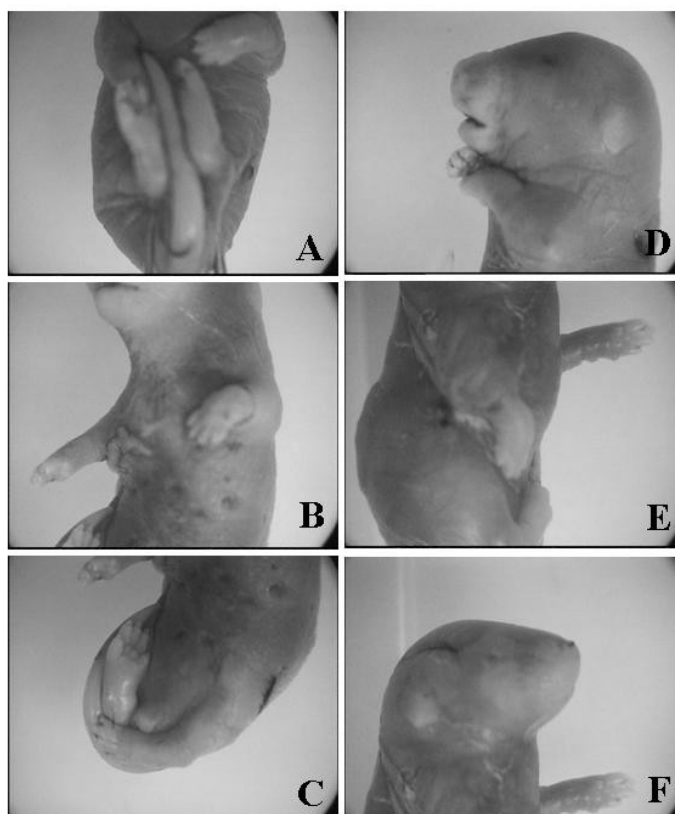
نرمال سالین	سیکلوفسفامید ۱۵	HESA-A (mg/kg)					گروه
		۸۰۰	۴۰۰	۲۰۰	۱۰۰	۵۰	
۲۰	۱۹	۱۱	۱۰	۱۴	۱۲	۱۰	تعداد باردار
۱۴	۱۴	۱۰	۱۰	۱۰	۱۰	۱۰	تعداد موش های باردار مورد مطالعه
$18 \pm 1/4$	$16.3 \pm 1/8^x$	$14.4 \pm 1/4^{xxx}$	$14.9 \pm 1/2^{xxx}$	$15.27 \pm 2/1$	$16.41 \pm 1/3$	$17.49 \pm 1/1$	وزن رحم/ موش باردار (g)
۲	۵ ^{xx}	۶ ^{xx}	۵ ^{xx}	۳	۲	۲	تعداد بازجذب/ موش باردار
۱۴	۷ ^{xx}	۸ ^{xx}	۷ ^{xx}	۱۱	۱۱	۱۲	تعداد جنین/ موش باردار
۱۹۶	۹۸	۸۰	۷۰	۱۱۰	۱۱۰	۱۲۰	کل تعداد جنین
۱۳	۶ ^{xxx}	۶ ^{xxx}	۶ ^{xxx}	۹ ^{xx}	۱۰	۱۱	جنین زنده/ موش باردار
1528 ± 121	77 ± 45^{xxx}	1035 ± 89^{xx}	1187 ± 78^{xxx}	1273 ± 98	1329 ± 111	1344 ± 83	وزن جنین (mg)
$14/1 \pm 0/8$	$6/9 \pm 0/3^{xxx}$	$11/4 \pm 0/8^x$	$11/9 \pm 0/6^x$	$12/1 \pm 0/7$	$12/7 \pm 1/1$	$13/4 \pm 0/9$	قد جنین (mm)
۸۵/۸۳	۹۷/۹۹	۵۹/۵۰	۴۰/۵۱	۶۹/۷۰	۸۹/۷۵	۷۴/۷۳	ماده / نر

جدول ۲: اختلالات خارجی در جنین های دریافت کننده ترکیب HESA-A با دوزهای متفاوت

نرمال سالین (۱۰ ml/kg)	سیکلوفسفامید (۱۵ mg/kg)	HESA-A (mg/kg)					دوز	یافته های خارجی
		۸۰۰	۴۰۰	۲۰۰	۱۰۰	۵۰		
۱۱۰	۴۵	۳۷	۳۳	۴۵	۴۵	۴۵	تعداد جنین های بررسی شده از نظر اختلالات خارجی	
۱	۱۸	۱۴	۴	۲	۱	۲	تعداد جنین های دچار اختلال	
-	۳	۸	-	-	-	-	کیست پوستی	
-	-	۸	-	-	-	-	میکروفتالمیا	
-	-	۷	-	-	-	-	آسیب دیواره بینی	
۱	۹	۶	۳	۱	-	۱	شکاف کام	
-	۳	۷	-	-	۱	-	هیدروسفالی	
-	۲	۳	۱	-	-	-	گاستروشیزیس	
-	۳	۱	-	-	۱	-	هموراژی زیر پوستی	

جدول ۳: بررسی یافته‌های اسکلتی در جنین‌های دریافت کننده ترکیب HESA-A با دوزهای متفاوت

نرمال سالین (۱۰ ml/kg)	سیکلو فسفامید (۱۵mg/kg)	HESA-A (mg/kg)					دوز	یافته‌های اسکلتی
		۸۰۰	۴۰۰	۲۰۰	۱۰۰	۵۰		
۷	۴۱	۳۲	۳۳	۳۹	۴۸	۶۹	تعداد جنین‌های بررسی شده از نظر اختلالات اسکلتی	
۱	۱۸	۱۲	۸	۲	۲	۱	تعداد جنین‌های دچار اختلال	
-	۱۳	۹	۵	-	۱	-	کاهش استخوان‌سازی	
-	-	۵	۴	-	-	۱	جناغ جوش خورده	
-	۱۱	۹	۳	۱	۲	-	کوتاهی استخوان‌های بلند	
-	۱۱	۱۱	۲	۱	۱	-	کوتاهی دنده‌ها	
-	۸	۹	۶	-	۱	-	زائده دنده‌ای	
-	۶	۱	-	-	-	-	استخوانی نشدن مهره‌های دم	
-	-	-	۱	۱	-	-	پیچش نامناسب اندام‌ها	
۴	-	۷	۳	-	-	-	کوتاهی دست و پا	




شکل ۱: اختلالات خارجی در جنین‌های دریافت کننده HESA-A با دوز ۴۰۰ mg/kg (A: کوتاهی پا، D: هیدروسفالی، E: پیچ‌خوردگی اندام‌ها)

(B: کوتاهی دست، C: پیچ‌خوردگی ستون مهره‌ها، F: کوتاهی گردن)

دریافت کننده نرمال سالین دارد که نشان دهنده تأثیر طولانی مدت و مزمن این ترکیب بر وضعیت تغذیه‌ای موش‌ها می‌باشد. از طرفی دیگر دوزهای پایین و متوسط HESA-A اثر چندانی بر افزایش وزن موش‌های باردار ندارند که نشان دهنده نداشتن سمیت عمومی بر موش‌های باردار می‌باشد.

وزن رحم در گروه‌های دریافت کننده ترکیب HESA-A با دوز ۴۰۰ میلی‌گرم بر کیلوگرم کاهش معنی‌داری نسبت به گروه نرمال سالین داشته است که احتمالاً به علت اختلال در رشد داخل رحمی توسط این ترکیب بوده است. مطالعات انجام شده بر روی برخی مواد تراتوژن نظیر سولفات کبالت نشان می‌دهند که کاهش جریان خون جفت و در نتیجه، کاهش خونرسانی به جنین و اختلال در متابولیسم مادر یا جنین باعث کاهش رشد داخل رحمی می‌شود (۱۹،۲۱). بر این اساس، احتمالاً ترکیب HESA-A از طریق کاهش خونرسانی به جنین و اختلال در متابولیسم مادر یا جنین باعث کاهش رشد داخل رحمی شده است. افزایش وابسته به دوز در تعداد سقط بعد از لانه‌گزینی یا بازجذب نیز نشان می‌دهد که این ترکیب باعث مرگ زودرس جنین شده است. کاهش قد و وزن جنین و افزایش در تعداد جنین‌های مرده نسبت به کل جنین‌ها در هر موش نیز موید این مطلب است که HESA-A به صورت وابسته به دوز موجب سمیت جنینی می‌شود.

همان‌طور که اشاره شد، HESA-A به صورت وابسته به دوز میزان اختلالات اسکلتی و خارجی را افزایش می‌دهد. در مورد نوع اختلالات خارجی نظیر هیدروسفالی، گاستروشیزیس و هموراژی زیر پوستی احتمالاً ترکیبات آلی موجود در HESA-A باعث این اختلالات شده‌اند زیرا مطالعات مختلف نشان می‌دهند ترکیبات آلی (نظیر فرمالدئید و بنزین) از جمله ترکیبات تراتوژن قوی می‌باشند (۷،۱۰،۲۰). اختلالات اسکلتی مشاهده شده در جنین‌های دریافت کننده HESA-A بیشتر به صورت عدم استخوانی شدن استخوان‌های مختلف بوده است که احتمالاً به علت جایگزینی کلسیم با فلزات سنگین موجود در



شکل ۲: اختلالات اسکلتی در جنین‌های دریافت کننده HESA-

A با دوز ۴۰۰ mg/kg (C: زائده دنده‌ای) و ۸۰۰ mg/kg (A: عدم

تشکیل غضروف‌های دست B: عدم تشکیل غضروف‌های پا)

بحث

همان‌طور که مشاهده می‌شود میزان تغییرات وزن موش‌های باردار از روز ۰ تا ۶ به طور طبیعی پیشرفته است ولی در گروه دوز بالا HESA-A از روز ۶ تغییرات اضافه وزن با الگوی متفاوت از نرمال سالین پیشرفته است. هر چند تجویز HESA-A از روز چهاردهم قطع شده است اما الگوی افزایش وزن همچنان تفاوت معنی‌داری با گروه

نتیجه گیری

بر اساس نتایج این مطالعه HESA-A حتی در دوزهایی چندین برابر دوزهای درمانی اثری بر پارامترهای رشد، ساختارهای اناتومیکی خارجی و رشد غضروف و استخوان جنین موش سوری ندارد. لیکن در دوزهای بسیار بالاتر بر روی جنین موش اثرات جانبی متفاوتی نشان می‌دهد. البته باید در نظر داشت که دوزهای فوق بسیار بالاتر از دوزهایی است که در کلینیک استفاده می‌شود. در هر صورت مصرف هر دارویی در دوران بارداری باید با دقت چندین برابر صورت پذیرد و در واقع منافع و مضرات آن در کنار هم سنجیده شده و ارزیابی گردد.

تشکر و قدردانی

بدین وسیله از حمایت‌های مالی معاونت پژوهشی دانشگاه علوم پزشکی مشهد در تصویب طرح پژوهشی و از خانم تکم حسینی در کمک به انجام کارهای عملی تشکر می‌شود.

ترکیب HESA-A می‌باشد. بررسی‌های انجام شده نشان می‌دهند که فلزات سنگین نظیر روی و جیوه با همین مکانیسم باعث ایجاد ناهنجاری‌های استخوانی در جنین می‌شود. در دوز ۲۰۰ میلی‌گرم بر کیلوگرم HESA-A که ۴ برابر دوز مصرفی در کلینیک است ناهنجاری‌های قابل ملاحظه‌ای در جنین موش سوری دیده نمی‌شود. همچنین نتایج نشان می‌دهد که این ترکیب در دوزهای مصرفی در کلینیک هیچ اثر سمی بر روی جنین موش نداشته است. که تقریباً در مورد اکثر داروهای ضدسرطان این نتیجه مشاهده نمی‌شود (۱۴،۲۳). اکثر ترکیبات ضد سرطان با همان دوزی که در کلینیک استفاده می‌شوند روی جنین نیز اثرات سمی دارند و این در حالی است که در مورد این ترکیب این اثر مشاهده نشده است. بنابراین ترکیب HESA-A در دوزهای بالا پتانسیل ایجاد سمیت جنینی دارد. بحث در مورد مکانیسم تراژوژنسیته این ترکیب احتیاج به آزمایشات گسترده دارد.

Summary

Evaluation of Fetal Toxicity of HESA-A, a Natural Anticancer Agent, in Mice

Moallem SA, Ph.D.¹, Ahmadi A, MD.², Moshafi MH, Ph.D.³, Taghavi MM. M.Sc.⁴

1. Assistant Professor of Pharmacodynamics & Toxicology, School of Pharmacy, Pharmaceutical Research Center, Mashhad University of Medical Sciences, Mashhad, Iran. 2. Researcher, Cancer Research Institute, School of Medicine, Tehran University of Medical Sciences, Tehran Iran. 3. Associate Professor of Microbiology, School of Pharmacy, Kerman University of Medical Sciences, Kerman, Iran. 4. Instructor, Department of Anatomy, School of Medicine, Rafsanjan University of Medical Sciences, Rafsanjan, Iran.

Introduction: HESA-A is an active natural compound with herbal and marine origin. It contains inorganic, organic and aqueous fractions, and has shown antioxidant, cytotoxic and anticancer effects. In this study, the teratogenic effects of HESA-A in mice have been evaluated.

Methods: Several doses of HESA-A were administered orally to pregnant mice on days 6 to 14 of gestation. Various parameters in pregnant mice and embryos during and after pregnancy were evaluated and recorded. At the end of pregnancy, embryos were sectioned out and studied for external morphological abnormalities and by specific skeletal staining for skeletal malformations.

Results: Weight gain of pregnant mice showed that only the highest dose (800 mg/kg) caused gain retardation. Also, only the highest dose led to reduction of uterus weight, number of viable embryos, and weight and crown-lump length of embryos. Increase in fetal resorption by the highest dose of HESA-A was another important observation. Low and medium doses of HESA-A did not cause any significant external or

skeletal abnormalities. However, higher doses caused embryo malformations such as short limbs, spinal abnormalities, dermal cysts, microphthalmia, and cleft palate.

Conclusion: According to this study, only high doses of HESA-A, which are many times higher than the usual therapeutic doses, may cause embryonic toxicity. Mechanisms of these abnormalities are not clear and need to be determined.

Key words: HESA-A, Embryotoxicity, Mice

Journal of Kerman University of Medical Sciences, 2007; 14(2):124-133

منابع

۱. بلالی مود، مهدی؛ احمدی، امرا...؛ بلالی مود، کیا؛ قفقازی، تقی؛ رجبی، پروین و طاهر مسیح...: ارزیابی سمیت یک ترکیب دریایی ضد تومر (HESA-A) در موش سوری و موش صحرائی. مجله علمی دانشگاه علوم پزشکی بیرجند. دوره دوازدهم، شماره ۲، ص ۵-۱۲.
۲. شهابی، احمد و شیرینی، رضا: نتایج آنالیز HESA-A. مرکز تحقیقات و تولید سوخت اصفهان، بخش راکتور مینیاتوری، ۱۳۷۹.
۳. گزارش آزمایشگاه کنترل میکروبی، دانشکده داروسازی، دانشگاه علوم پزشکی مشهد، ۱۳۸۲.
4. Ahmadi A, Mohagheghi MA, Fazeli MS Nahavandian B, Bashardoost N, Monsavi Jarahi A, et al. HESA-A: new treatment for breast cancer and choroidal metastasis. *Med Sci Monit* 2005; 11(6): CR300-303.
5. Ahmadi A, Mohagheghi MA, Sharif-Tabrizi A. Introducing the therapeutic effects of HESA-A on osteosarcoma induced in rabbits. Proceedings of the First National Congress on Cancer Research, Orumiah, Iran, April 5-8, 2001.
6. Ahmadi A, Naderi G, Asgari S. Evaluation of hepatoprotective potential of HESA-A (a marine compound) pretreatment against thioacetamide-induced hepatic damage in rabbits. *Drugs Exp Clin Res* 2005; 31(1): 1-6.
7. Andrews JE, Ebron-McCoy M, Schmid JE, Svendsgaard D. Effects of combinations of methanol and formic acid on rat embryos in culture. *Teratology* 1998; 58(2): 54-61.
8. Bernard BK, Hoberman AM. A study of the developmental toxicity potential of pentachlorophenol in the rat. *Int J Toxicol* 2001; 20(6): 353-62.
9. Celal il-gaz K. Application the microwave beam radiation in double skeleton method. *Gazi Med J* 1997; 8:151-155.
10. Cooper JR, Mattie DR. Developmental toxicity of JP-8 jet fuel in the rat. *J Appl Toxicol* 1996; 16(3): 197-200.
11. Driscoll CD, Valentine R, Staples RE, Chromey NC, Kennedy GL. Developmental toxicity of diglyme by inhalation in the rat. *Drug Chem Toxicol* 1998; 21(2): 119-36.
12. Fascineli ML, Hunter ES, De Grava Kempinas W. Fetotoxicity caused by the interaction between zinc and arsenic in mice. *Teratog Carcinog Mutagen* 2002; 22(5): 315-27.
13. Kim BJ, Kim MS, Kim KB, Kim KW, Hong YM, Kim IK, et al. Sensitizing effects of cadmium on TNF-alpha- and TRAIL-mediated apoptosis of NIH3T3 cells with distinct expression patterns of p53. *Carcinogenesis* 2002; 3:1411-7.
14. Kimm-Brinson KL, Ramsdell JS. The red tide toxin, brevetoxin, induces embryo toxicity and developmental abnormalities. *Environ Health Perspect* 2001; 109(4): 377-81.
15. Li Y, Yu ZL. Effect of zinc on bone metabolism in fetal mouse limb culture. *Bio Med Environ Sci* 2002; 15(4): 323-9.

16. Lutz J, Beck SL. Caffeine decreases the occurrence of cadmium-induced forelimb ectrodactyly in C57BL/6j mice. *Teratology* 2000; 62(5): 325-31.
17. Organization for Economic Cooperation and Development (OECD) Codes of Good Laboratory Practice (GLP). May 1982, Doc C (81)30 (Final) Annex2.
18. Sadeghi-Aliabadi H, Ahmadi A. Cytotoxicity and antitumor properties of a marine compound on cancer cells (HESA-A). *MJIAS* 2003; 13:55-61.
19. Szakmary E, Ungvary G, Hudak A, Tatrai E, Naray M, Morvai V. Effect of cobalt sulfate on prenatal development of mice, rats, and rabbits, and on early postnatal development of rats. *J Toxicol Environ Health* 2001; 62(5): 367-86.
20. Thrasher JD, Kilburn KH. Embryo toxicity and teratogenicity of formaldehyde. *Arch Environ Health* 2001; 56(4): 300-11.
21. Wu MY, Chen SU, Chao KH, Chen CD, Yang YS, Ho HN. Mouse embryo toxicity of IL-6 in peritoneal fluids from women with or without endometriosis. *Acta Obstet Gynecol Scand* 2001; 80(1):7-11.