

## گزارش دو مورد تومور آدنوماتوئید اپیدیدیم

دکتر علی اصغر کتابچی<sup>۱</sup>

### خلاصه

تومورهای خوش خیم نسوج مجاور بیضه نادر می‌باشند و انواع گزارش شده آن تا کنون به ترتیب شیوع عبارت از تومور آدنوماتوئید، لیومیوما و سیست آدنوما پاپیلئوز می‌باشد. این گزارش دو نمونه جدید از تومور آدنوماتوئید اپیدیدیم در دو مرد ۴۳ ساله و ۲۵ ساله می‌باشد که با علائم درد و احساس توده در بیضه‌ها مراجعه نموده بودند. تشخیص بر اساس معاینات بالینی و سونوگرافی انجام شد و بعد از تأیید ارزیابی پاتولوژی در حین عمل، نمونه تومورها به طور ساده حذف گردیدند.

واژه‌های کلیدی: اپیدیدیم، تومور آدنوماتوئید، تومورهای مجاور بیضه

### مقدمه

تومورهای مجاور بیضه (Paratesticular tumors) اغلب خوش خیم می‌باشند (۷۵٪ موارد) و شایع‌ترین آنها را تومور آدنوماتوئید اپیدیدیم تشکیل می‌دهد (۷،۹). تومور آدنوماتوئید احتمالاً منشأ مزوتلیال دارد (۱). این تومور در هر سنی دیده می‌شود و معمولاً اپیدیدیم، بیضه، طناب اسپرماتیک و مجاری اژاکولاتوری را مبتلا می‌کند (۲)، بعد از تومور آدنوماتوئید، پاپیلاری سیست آدنوما شایع‌ترین تومور نسوج مجاور بیضه محسوب می‌شود که اغلب با بیماری Von hippel lindau دیده می‌شود (۵،۱۲،۱۳). تومورهای خوش خیم اپیدیدیم بیشتر در ناحیه دم (۶۶/۷٪) مستقر می‌باشند و در ۱۲/۵٪ در دم و در تنه اپیدیدیم توأمآ دیده می‌شود (۳). بیماران معمولاً با درد و ناراحتی در بیضه مبتلا و گاهی با احساس توده در بیضه مراجعه می‌کنند و اغلب ابتلا یک طرفه بوده ولی گاهی هم دو طرفه گزارش شده است (۴،۸،۱۱). ارزیابی و تشخیص قبل از عمل تومور آدنوماتوئید اپیدیدیم با معاینات بالینی و سونوگرافی صورت می‌گیرد ولی متأسفانه سونوگرافی به جز حدود، اندازه و محل (خارج از بیضه بودن آن) و افتراق از توده‌های سیستیک و

غیر تومورال، کمکی به تمیز آن از تومورهای بدخیم از دیدگاه اکوژنیسته نمی‌کند (۶)، بدین ترتیب بهتر است عمل از راه کانال انگوئینال و با انجام بیوپسی حین عمل صورت گیرد و با اطمینان از تشخیص آن بیضه مبتلا حفظ گردد.

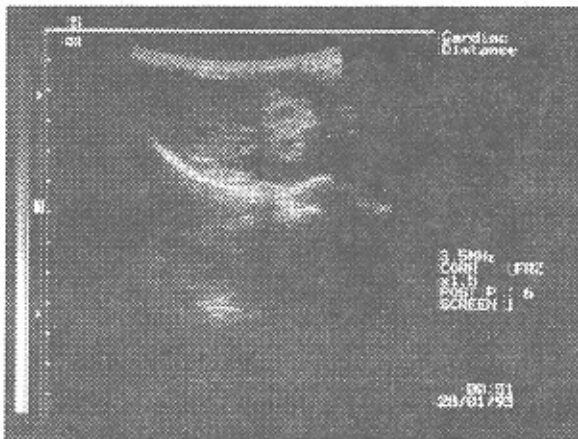
با توجه به گزارشات دال بر شباهت تومور اپیدیدیم با متاستاز کانسر پروستات و نیز همراهی آن با تومور بدخیم مزوتلیال ژنتیال (۱۰،۱۴) توصیه می‌شود در صورت شک به وجود تومور آدنوماتوئید بررسی و معاینات دقیق به خصوص در افراد مسن به عمل آید تا احتمالاً موارد یاد شده فوق از نظر دور نماند. از موارد افتراق تومور آدنوماتوئید می‌توان از ضایعات غیر تومورال نظیر ندول‌های التهابی، ابتلای سارکوئیدوزیس ژنتیال و از تومورهای خوش خیم لیپوما، کیست اپی‌درموئید، گرانولومای اسپرماتیک، لیومیومای طناب اسپرماتیک و از موارد بدخیم از لیوسارکوما، لیومیوسارکوما اپیدیدیم نام برد (۴).

### گزارش مورد اول

مرد ۴۳ ساله‌ای با درد و احساس توده‌ای در بیضه چپ مراجعه نموده که در معاینه بالینی توده صاف و متحرک به اندازه

۱- استادیار گروه اورولوژی، دانشگاه علوم پزشکی و خدمات بهداشتی - درمانی کرمان

در سر اپیدیدیم چپ لمس گردید. در سونوگرافی انجام شده توده توپر و با اکوژنیسته ناهمگن نسبت به بیضه و به ابعاد  $3 \times 4 \times 4$  میلی متر گزارش گردید (شکل ۳). در بیمار نامبرده از راه انکوئینال با کنترل عروق بیضه، اقدام به حذف تومور شد و با انجام Intra operative frozen section و تشخیص تومور آدنوماتوئید، بیضه بیمار حفظ گردید (شکل ۴). در پی گیری های به فواصل سه ماه با معاینات بالینی و سونوگرافی هیچگونه آثاری از برگشت تومور مشاهده نشد.



شکل ۳: نمای سونوگرافیک ندول سر اپیدیدیم (تومور آدنوماتوئید)

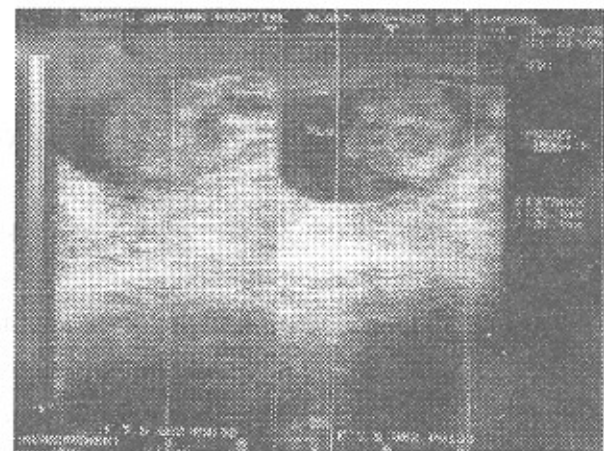


شکل ۴: برش میکروسکوپی از ندول سر اپیدیدیم (تومور آدنوماتوئید)


#### بحث

با توجه به این که تومورهای مجاور بیضه (Paratesticular) اغلب خوش خیم می باشند (۸۴٪ خوش خیم در مقایسه با ۱۶٪ بدخیم) (۴)، بنابراین در کشف بالینی آنها و درمان اقدام تهاجمی و عجولانه اورکیدکتومی در ابتدا ضروری به نظر نمی آید و توصیه می شود جهت کمک به تشخیص و تصمیم گیری از سونوگرافی قبل از هر اقدام جراحی استفاده شود. گرچه طبق بررسی های

یک نخود، متصل به قسمت تحتانی بیضه با حساسیت مختصری مشخص شد. در سونوگرافی به عمل آمده توده ای به ابعاد  $2/5 \times 4 \times 8$  میلی متر با حاشیه منظم با افزایش اکو نسبت به بیضه با اتصال باریک به دم اپیدیدیم بیضه چپ گزارش شد (شکل ۱)، بیمار از بالای اسکروتوم مورد عمل قرار گرفت و توده فوق کاملاً حذف و در بررسی پاتولوژیک، تومور آدنوماتوئید گزارش گردید (شکل ۲). در سابقه بیمار و در معاینات عمومی وی هیچگونه بیماری خاصی وجود نداشت و در معاینات بالینی و سونوگرافیک بعد از سه ماه از عمل هیچگونه آثاری از عود تومور یافت نگردید.



شکل ۱: توده ای در ناحیه دم اپیدیدیم در سونوگرافی ترانس اسکروتال مشخص است



شکل ۲: برش میکروسکوپی از ندول دم اپیدیدیم (در این برش مجاری دفران اپیدیدیم نیز دیده می شود)

#### گزارش مورد دوم

مرد ۲۵ ساله ای به علت ناباروری به کلینیک اورولوژی مراجعه نموده و در معاینه ژنیال خارجی توده سفت و بدون درد

از آن جا که در برخی گزارش‌ها از تشابه تومورهای آدنوماتوئید اپیدیدیم با متاستاز کانسر پروستات و نیز موارد مزوتلیوم بدخیم ژنتیال متعاقب تومور آدنوماتوئید اپیدیدیم صحبت شده (۱۰، ۱۴)، ضروری به نظر می‌رسد که این بیماران از نظر موارد بدخیم یادشده نیز مورد بررسی عمومی قرار گیرند. در خاتمه یادآوری می‌شود که این گزارش‌ها دومین و سومین مواردی است که تا کنون توسط این مؤلف به طور رسمی گزارش می‌شود. اولین مورد قبلاً در سال ۱۳۶۳ در مجله دانشگاه علوم پزشکی مشهد گزارش شده است (۱).

انجام شده اکوژنیسته توده‌های پاراتستیکولر در افشراق انواع پاتولوژیک آنان کمک چندانی نمی‌کند، ولی آگاهی از محل و کیفیت حدود و اندازه این توده‌ها در تصمیم‌گیری روش‌های عمل تا حدی مفید واقع می‌شود. موارد مشکوک را (وجود توده‌های نامنظم و منتشر در مجاورت و کلفتی طناب منوی و بزرگ شدن مجاری دفران) (۳، ۴) می‌توان با برش‌های انگوئینال (Inguinotomy) و حتی در مواردی که با روش اسکروتال شروع شده با استمداد از پاتولوژی حین عمل (Intraoperative frozen section) به دقت به انجام رساند که در نهایت موارد بدخیم به اورکیدکتومی یک طرفه و موارد خوش خیم به حذف تومور بیانجامد.

## Summary

### Epididymal Adenomatoid Tumor: Report of Two Cases

Ketabchi AA, MD<sup>1</sup>.

1. Assistant Professor of Urology, Kerman University of Medical Sciences and Health Services, Kerman, Iran

*The benign tumors of paratesticular tissues are uncommon and their frequency rating is as follows: adenomatoid tumor, leiomyoma and papilliferous cystadenoma. This paper reports two new cases of epididymal adenomatoid tumor in 43 and 25 years old males presented with testicular pain and a mass in their testes. Diagnosis was achieved through physical examination and sonography with confirmed pathological examination. A simple tumorectomy was performed for both cases.*

**Key words:** Epididym, Adenomatoid tumor, Paratesticular tumors

*Journal of Kerman University of Medical Sciences, 2002; 9(2): 102-105*

## منابع

۱. تقوی، رحیم و کتابچی، علی اصغر: گزارش یک مورد تومور آدنوماتوئید اپیدیدیم. مجله دانشکده پزشکی دانشگاه علوم پزشکی مشهد، ۱۳۶۳، سال ۲۷، شماره ۱۰-۹، ص ۵۵-۵۴.
2. Berkowitz JM, Onger P and Fyfe B. Sarcoidosis involving a paratesticular adenomatoid tumor. *Sarcoidosis Vasc Diffuse Lung Dis* 1996; 13(2): 183-185.
3. Chen C, Cen H and Huang L. Primary epididymal tumors: Report 24 cases. *Zhonghua Wai Ke Za Zhi* 1996; 34(11): 655-6.
4. Frates MC, Benson CB, DiSalvo DN, Brown DL, Laing FC and Daubilet P. Solid extratesticular masses evaluated with sonography. *Radiology* 1997; 204(1): 43-46.
5. Lissens P, Michiels H, Geysens P, Van de Voorde W and Lauweryns J. Papillary cystadenoma of epididymis. A case report. *Acta Urol Belg* 1995; 63(1): 109-112.
6. Makarainen HP, Tammela TL, Karttunen TJ, Mattila SI, Hellstrom PA and Kontturi MJ. Intrascrotal adenomatoid tumors and their ultrasound findings. *J Clin Ultrasound* 1993; 21(1): 33-37.
7. Monge Mirallas JM, Correas Gomez MA, Martin Garcia B et al. Leiomyoma of

- epididymis. Report of a case and review of the literature. *Arch Esp Urol* 1994; 47(2): 166-168.
8. Medina Perez M and Sanchez Gonzalez M. Paratesticular adenomatoid tumor presentation as epididymal pain. *Arch Esp Urol* 1998; 51(1): 88-90.
  9. Perez Garcia FJ, Fernandez Gomez JM, Escaf S, Sahagun Arguello JL, Rabade Rey CJ and Perez del Rio MJ. Epididymal Leiomyoma. Report of 2 cases. *Actas Urol Esp* 1996; 20(2): 186-188.
  10. Rizk CC, Scholes J, Chen SK, Ward J and Romas NA. Epididymal metastasis from prostatic adenocarcinoma mimicking adenomatoid tumor. *Urology* 1990; 36(6): 526-530.
  11. Romero Perez P, Amat Cecilia M, Rafie Mazketli W, Merenciano Cortina FJ and Laforga Canales JB. Epididymal adenomatoid tumor. Review of national literature & report of a case. *Actas Urol Esp* 1996; 20(9): 839-843.
  12. Silvestrini IE and Marcial MA. Adult paratesticular tumors: Report of two cases. *PR Health Sci J* 1994; 13(1): 5-8.
  13. Tammela TL, Karttunen TJ, Makarainen HP, Hellstrom PA, Mattila SI and Kontturi MJ. Intrascrotal adenomatoid tumors. *J Urol* 1991; 146(1): 61-65.
  14. Wakasugi E, Ishin T, Akiyama T, Kurita T, Kadowaki, Uemo. A case of malignant mesothelioma associated interascrotal mass: Nippon Hinyokika Gakkai Zasshi 1991; 88(3): p443-461.