

معرفی یک مورد مننژیوم بدخیم مغزی با متاستاز مهره کمری

دکتر علی ابراهیمی نژاد^{۱*} و دکتر سعید کارآموزیان^۱

خلاصه

مننژیوم تومور عمدتاً خوش خیم سیستم عصبی مرکزی است که حدود ۱۸ درصد تومورهای داخل جمجمه را تشکیل می دهد. حدود ۵ درصد تومورهای مننژیوم بدخیم بوده که اغلب در ناحیه سوپراتنتوریال قرار دارند. انواع بدخیم سیر بالینی سریع تر و پیش آگهی بدتری نسبت به انواع خوش خیم دارند. متاستاز مننژیوم به خارج از سیستم عصبی نادر است، اما در صورت بروز، متاستاز به ریه، کبد و غدد لنفاوی شایع تر می باشد. گزارشات نادری مبنی بر متاستاز به استخوان ها و ستون فقرات نیز وجود دارد. در این مقاله بیمار جوانی که مننژیوم بدخیم مغزی داشته و پس از یک سال دچار علائم مربوط به متاستاز ستون فقرات کمری شده است گزارش می شود. واژه های کلیدی: مننژیوم بدخیم، متاستاز، ستون فقرات

۱- استادیار جراحی مغز و اعصاب، دانشگاه علوم پزشکی و خدمات بهداشتی - درمانی کرمان

* نویسنده مسؤل: کرمان - بیمارستان باهنر - بخش جراحی مغز و اعصاب • آدرس پست الکترونیک: aliebrahimi_nr@yahoo.com

دریافت مقاله: ۱۳۸۳/۱۱/۲۵ دریافت مقاله اصلاح شده: ۱۳۸۴/۲/۱۴ پذیرش مقاله: ۱۳۸۴/۲/۲۱

مقدمه

مننژیوم توموری است که از لایه‌های پیاپراکنوئید مغزی منشأ می‌گیرد. اگر چه این تومور معمولاً خوش‌خیم است ولی حدود ۵٪ از موارد بدخیم می‌باشند (۲،۱۲) که ممکن است بندرت بامتاستاز دور دست نیز همراه باشند (۲). متوسط سن بروز مننژیومای بدخیم عمدتاً در دهه ششم زندگی می‌باشد (۱۶). علائم بر حسب محل تومور متفاوت است و سیر بالینی انواع بدخیم سریع‌تر از انواع خوش‌خیم می‌باشد. شایع‌ترین علائم بروزدهنده شامل سردرد، تشنج، همی‌پارزی و تغییرات شخصیتی می‌باشد. دوره علائم تا زمان تشخیص کمتر از یک سال می‌باشد (۱۶).

حدود ۷۰٪ از مننژیوم‌ها در نواحی پاراساژیتال و تحدب مغزی واقعند (۱۱).

در تصویربرداری مغزی وجود ادم پری‌تومورال زیاد، جذب ماده حاجب اطراف تومور، عدم کلسیفیکاسیون و حدود نامنظم و نامشخص تومور احتمال وجود بدخیمی را زیاد می‌کند (۳). مشخصات هیستولوژیکی مننژیوم بر اساس تقسیم‌بندی WHO شامل ۶ فاکتور هیپرسلولاریتی، loss of architecture، پلئومورفیسم هسته‌ای، اندکس میتوتیک، نکروز تومور و انوازیون مغزی است (۱۱).

برای تعیین درجه بدخیمی به هر کدام از این معیارها نمره ۰-۳ داده می‌شود و بر اساس جمع آنها نوع خوش‌خیم، آتی‌پیک و بدخیم مشخص می‌شود. چنانچه جمع این فاکتورها از هفت بیشتر باشد به نفع بدخیمی می‌باشد (۱۱،۱۲).

متاستاز مننژیوم به نواحی خارج جمجمه‌ای نادر است. شایع‌ترین محل متاستاز کبد، ریه، پلور و غدد لنفاوی گزارش شده است. استخوان‌ها از جمله ستون فقرات از محل‌های نادر متاستاز مننژیوم می‌باشند. در یک بررسی در طی ۲۷ سال تعداد ۸ مورد متاستاز استخوانی از جمله متاستاز به ستون فقرات گزارش شده است (۳،۱۳).

در مننژیوم بدخیم میزان عود بعد از خارج نمودن تومور خیلی بالاست. در یک بررسی که توسط Wilson بر روی ۲۴ بیمار انجام شده امید به زندگی بطور متوسط ۲ سال بوده است. وی معتقد است که انجام رادیوتراپی امید به زندگی را خیلی تغییر نمی‌دهد (۱۷).

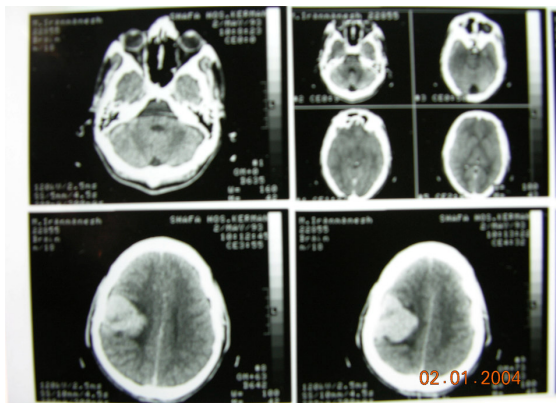
در بررسی دیگری که در دانشگاه کالیفرنیا انجام شده است، ۵۸٪ از بیمارانی که تحت عمل جراحی و رادیوتراپی قرار گرفتند امید به زندگی ۵ ساله داشته‌اند (۵).

علائم متاستاز مننژیوم بدخیم به ستون فقرات شامل: درد، ناپایداری مهره و علائم عصبی است و درمان آن جراحی، خارج نمودن تومور، دکومپرسیون المان‌های عصبی و ثابت نمودن ستون فقرات است و در صورت لزوم رادیوتراپی نیز انجام می‌شود (۶،۱۳).

هدف از ارائه این مقاله معرفی یک مورد بیمار جوان است که به علت تومور مننژیوم بدخیم تحت عمل جراحی قرار گرفت و یک سال بعد با علائم درگیری ستون فقرات کمبری و کاهش قدرت حرکتی اندام تحتانی ناشی از متاستاز مننژیوم بدخیم مراجعه نمود که مجدداً تحت عمل جراحی قرار گرفت.

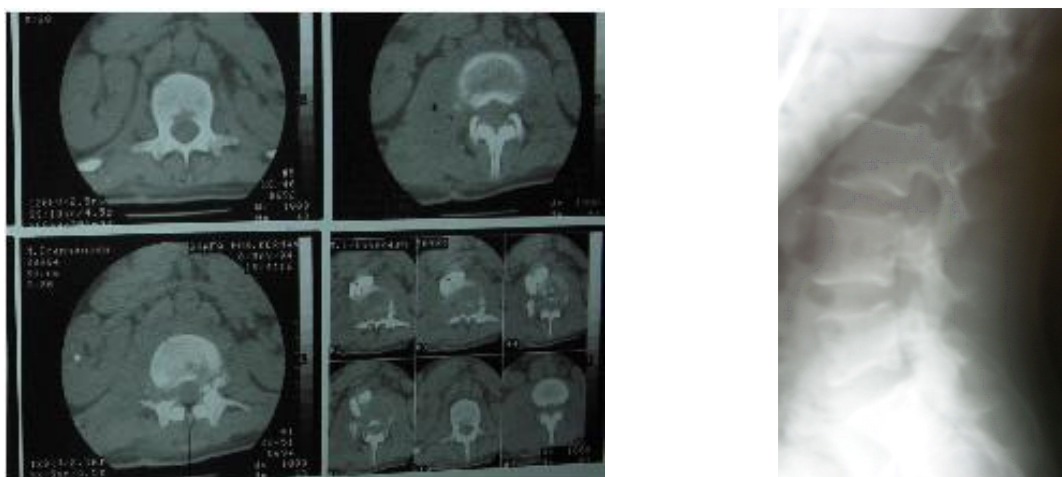
معرفی بیمار

بیمار مرد ۱۹ ساله‌ای است که با علائم سردرد، همی‌پارزی سمت چپ بدن و دوینی مراجعه نمود. شروع علائم را از دو هفته قبل از مراجعه به دنبال تروما و پرت شدن از ماشین ذکر می‌کرد. در سی‌تی‌اسکن انجام شده تومور ناحیه پاریتال راست نشان داده شد که با تزریق ماده حاجب به فرم هیپردنس با حدود مشخص و همراه با اثرات فشاری روی مغز و شیفت خط وسط را نشان می‌داد (شکل ۱). بیمار با تشخیص مننژیوم تحت عمل جراحی و کرایوتومی و رزکسیون کامل تومور (Simpson2) و سپس رادیوتراپی قرار گرفت.



شکل ۱: تصاویر مربوط به سی‌تی‌اسکن مغز بیمار در مراجعه اول که تومور مغزی ناحیه پاریتال را نشان می‌دهد

علائم بیمار بعد از عمل رو به بهبودی رفت و ۵ روز بعد از عمل مرخص شد. گزارش پاتولوژی مننژیوم بدخیم بود. بیمار



الف

ب

شکل ۲: تصاویر مربوط به رادیوگرافی و سی تی اسکن بیمار در مراجعه دوم که کلاپس و تخریب مهره کمری را نشان می‌دهد

یک سال بعد با علائم پاراپارزی هر دو اندام تحتانی بستری شد. شروع علائم جدید حدود ۷۰ روز قبل از بستری بصورت درد کمر بوده است. در تصویربرداری و سی تی اسکن انجام شده تخریب و کلاپس جسم مهره دوم کمری، خوردگی پدیکول‌ها و اثرات فشاری واضح روی المان‌های عصبی را نشان می‌داد (شکل ۲). با توجه به پیشرونده بودن علائم، بیمار تحت عمل جراحی از راه پوسترولاترال قرار گرفت و تومور برداشته شد و کورپکتومی و استابیلیزاسیون مهره‌ای انجام شد. بیمار با سیر بهبودی کند علائم، حدود ۱۰ روز بعد از عمل مرخص شد. گزارش پاتولوژی تومور مننژیوم بدخیم بود. چند ماه بعد از عمل بیمار با گرفتاری تومورال نقاط متعدد بدن فوت نمود.

بحث و نتیجه‌گیری

شیوع مننژیوم بدخیم به میزان ۱۲-۲٪ کل مننژیوم‌ها گزارش شده است که به طور متوسط حدود ۵٪ مننژیوم‌ها را شامل می‌شود (۱۵). بر خلاف مننژیومای خوش‌خیم که در زنان بیشتر است، در بررسی Mahmood و همکاران که در سال ۱۹۹۳ گزارش شده است، مننژیومای آتیپیک و بدخیم در مردان شیوع بیشتری دارد. در بررسی مذکور از مجموع ۳۱۹ مورد مننژیوم اینتراکرانیا، ۲۰ مورد (۶/۲۶٪) مننژیوم آتیپیک و ۵ مورد (۱/۷٪) مننژیوم بدخیم گزارش شد. از ۲۵ بیمار فوق ۲ بیمار در بیمارستان فوت کردند و ۱۱ مورد (۴۴٪) در دو سال اول، ۸ مورد تا پنج سال و یک بیمار نیز ۱۱ سال بعد از عمل فوت

کردند (۱۱).

در بررسی Maier و همکاران بر روی ۱۵۸۲ بیمار مننژیوم مغزی، میزان عود تومور در انواع هیستولوژیک تومور بررسی شد که میزان عود در نوع کلاسیک ۶/۹۶٪، آتیپیک ۳۴/۶٪ و آناپلاستیک (بدخیم) ۷۲/۷٪ بود (۱۲).

میزان متاستاز در مننژیوم بدخیم نادر است و گزارشات موجود حاکی از متاستاز به اعضای مختلف از جمله استخوان‌ها و ستون فقرات می‌باشند. در یک گزارش، موردی از متاستاز مننژیوم بدخیم غدد لنفاوی گزارش شده است. نویسندگان مقاله حاضر در بررسی منابع، ۶۳ مورد متاستاز مننژیوم بدخیم را به اعضای مختلف جمع‌آوری نموده‌اند که شایع‌ترین محل‌های متاستاز ریه، کبد و سپس غدد لنفاوی ذکر شده است (۸،۱۰).

Kamiya و همکاران یک مورد متاستاز نخاعی اینترادورال مننژیوم بدخیم داخل بطنی را در یک مرد ۶۳ ساله که ۶ ماه بعد از عمل اولیه تظاهر نموده و از راه مایع مغزی نخاعی منتشر شده است گزارش کرده‌اند (۷).

Lee و همکاران در سال ۱۹۹۸ سه مورد متاستاز نخاعی اینترادورال ناشی از مننژیوم بدخیم را گزارش نموده‌اند که احتمالاً از راه مایع مغزی نخاعی انتشار یافته بودند. این سه مورد را تحت درمان استروئید و رادیوتراپی قرار دادند که امید به زندگی ۱۸-۳ ماه داشتند و پیشنهاد کردند که بیمارانی که با تشخیص مننژیوم عمل می‌شوند در صورت بروز هر گونه علائم نخاعی هر چه زودتر تحت بررسی و انجام کارهای تشخیصی

قرار گیرند (۹).

Fuentes و همکاران در سال ۲۰۰۲ یک مورد متاستاز مننژیوم به جسم مهره اول توراسیک را در یک خانم ۶۳ ساله گزارش کرده‌اند. این بیمار ۱۰ سال قبل از درگیری مهره تحت عمل جراحی مننژیوم خوش‌خیم مغزی قرار گرفته بود و گزارش پاتولوژی مهره مننژیوم آتیبیکال بود (۴). در یک گزارش دیگر متاستاز به مهره‌های کمری ۴ سال بعد از عمل اولیه مننژیوم بدخیم حفره خلفی گزارش شده است (۶).

یک مورد متاستاز مننژیوم به ساکروم توسط Lee و همکاران گزارش شده، که در این مورد نیز مننژیوم اولیه ایتراکرنیال از نوع خوش‌خیم بوده است. به اعتقاد آنان متاستاز دور دست اکستراکرنیال در مننژیوم خوش‌خیم نیز می‌تواند ایجاد شود که بیشتر به علت تهاجم سلول‌های تومورال به عروق است تا فعالیت میتوزی تومور (۱۰). گاهی نیز در این بیماران در محل اولیه علائم عود تومور دیده نمی‌شود (۱۵).

در سال ۱۹۹۴ palmer و همکاران یک مورد متاستاز به مهره پنجم کمری را ۱۲ سال بعد از عمل مننژیوم داخل مغزی گزارش کردند و در بررسی منابع ۲۵ مورد متاستاز استخوانی مننژیوم را جمع‌آوری نمودند (۱۴).

در سال ۲۰۰۴ نیز Dogan و همکاران یک مورد متاستاز متعدد مننژیوم بدخیم را به جاهای مختلف بدن در یک مرد ۲۷ ساله گزارش نمودند که ۱۰ ماه بعد از عمل اولیه مغزی ایجاد شده بودند (۱).

گزارش حاضر مرد ۲۰ ساله‌ای است که یک سال بعد از عمل جراحی مننژیوم بدخیم مغزی دچار متاستاز و درگیری ستون فقرات کمری شد. از آنجا که سن شیوع مننژیوم بدخیم در سنین بالا و دهه ششم ذکر می‌شود (۱۶)، این بیمار به لحاظ سنی نیز مورد جالبی است. از طرف دیگر احتمال بدخیم بودن مننژیوم‌هایی که در سنین پایین تظاهر می‌کنند بیشتر است. همان‌گونه که در گزارشات نیز ذکر شده است میزان زنده ماندن این بیماران زیاد نیست و بیمار گزارش شده به علت درگیری سایر ارگان‌ها چند ماه بعد فوت کرد.

بنابراین در بیمارانی که تحت عمل جراحی مننژیوم قرار می‌گیرند و گزارش پاتولوژی علائم دال بر بدخیمی را نشان می‌دهد، با بروز هر گونه علامت در سایر جاهای بدن، بایستی احتمال متاستاز مننژیوم داده شود اگر چه میزان آن نادر است.

Summary

Malignant Meningioma with Lumbar Spinal Metastasis (a case report)

Ebrahiminejad A., M.D.¹ and Karamoozian S., M.D.¹

1. Assistant Professor of Neurosurgery, Kerman University of Medical Science and Health Services, Kerman, Iran

Meningioma is considered as a benign central nervous system tumor that accounts for approximately 18% of all brain tumors. About 5% of meningioma tumors are malignant and have more aggressive clinical signs and worse prognosis compared to benign tumors. Extracranial metastasis of meningioma is rare but in the case of occurrence, it is more prevalent in lung, liver and lymph nodes. Osseous metastasis including vertebra has been reported very rarely. Here we report a young male patient with intracranial malignant meningioma who developed signs of lumbar spinal involvement of metastatic malignant meningioma after one year.

Key Words: Malignant Meningioma, Metastasis, Spine

Journal of Kerman University of Medical Sciences, 2005; 12(3): 209-213

References

1. Dogan S, Sahin S, Taskapilioglu O, Aksoy K and Adim S. Multiple metastatic malignant meningioma: a case report. *Zentralbl Neurochir* 2004; 65(3): 141-5.
2. Enam SA, Abdulrauf S, Mehta B, Malik GM and Mahmood A. Metastasis in meningioma. *Acta Neurochir (Wien)* 1996; 138(10): 1172-7. discussion 1177-8.
3. Figueroa BE, Quint DJ, McKeever PE and Chandler WF. Extracranial metastatic meningioma. *Br J Radiol* 1999; 72(857): 513-6.
4. Fuentes S, Metellus P, Bouvier C, Dufour H, Do L and Grisoli F. Metastatic meningioma to the first thoracic vertebral body. A case report and review of the literature. *Neurochirurgie* 2002; 48(1): 53-6.
5. Goldsmith BJ, Wara WM, Wilson CB and Larson DA. Postoperative irradiation for subtotally resected meningioma : a retrospective analysis of 140 patients treated from 1976 to 1990. *J Neurosurg* 1994; 80(2): 195-201.
6. Ishikura A, Tsukada A, Aoyama K and Watanabe K. Malignant meningioma with extracranial metastasis. *Gan No Rinsho* 1983; 29(15): 1767-71.
7. Kamiya K, Inagawa T and Nagasako R. Malignant intraventricular meningioma with spinal metastasis through the cerebrospinal fluid. *Surg Neurol* 1989; 32(3): 213-8.
8. Kollmannsberger A, Kazner E, Prechtel K and Stochdorph O. Extracranial metastasis of meningeal tumors. Malignant meningioma with regional lymph node metastasis. *Zentralbl Neurochir* 1975; 36(1): 27-36.
9. Lee TT and Landy HJ. Spinal metastases of malignant intracranial meningioma. *Surg Neurol* 1998; 50(5): 437-41.
10. Lee YY, Wen-Wei Hsu R, Huang TJ, Hsueh S and Wang JY. Metastatic meningioma in the sacrum: a case report. *Spine* 2002; 27(4): E100-3.
11. Mahmood A, Caccamo DV, Tomecek FJ and Malik GM. Atypical and malignant meningiomas: a clinicopathological review. *Neurosurgery* 1993; 33(6): 955-63.
12. Maier H, Ofner D, Hittmair A, Kitz K and Budka H. Classic, atypical, and anaplastic meningioma: three histopathological subtypes of clinical relevance. *J Neurosurg* 1992; 77(4): 616-23.
13. Milz H and Hamer J. Extradural spinal meningiomas. Report of two cases. *Neurochirurgia (Stuttg)* 1983; 26(4): 126-9
14. Palmer JD, Cook PL and Ellison DW. Extracranial osseous metastases from intracranial meningioma. *Br J Neurosurg* 1994; 8(2): 215-8.
15. Russell T and Moss T. Metastasizing meningioma. *Neurosurgery* 1986; 19(6): 1028-30.
16. Thomas HG, Dolman CL and Berry K. Malignant meningioma: clinical and pathological features. *J Neurosurg* 1981; 55(6): 929-34.
17. Wilson CB. Meningioma S: Genetics, Malignancy and the role of radiation in induction and treatment. The Richard C. Shneider lecture. *J Neurosurg* 1994; 81(5): 666-75.