

گزارش یک مورد بیمار آلوده به لینگواتولا سراتا در کاشان

دکتر احمد یگانه مقدم^۱، دکتر صفرعلی طالاری^۲ و مهندس روح... دهقانی^۳

خلاصه

لینگواتولا سراتا یکی از انگل‌های اکتوپارازیت از شاخه بندپایان است که بیشتر حیوانات گوشتخوار و گیاه‌خوار و ندرتاً انسان به آن آلوده می‌شوند. این انگل گاهی در مرحله بلوغ و اغلب در مرحله لاروی و نیمفی باعث بیماری پنتاستومیازیس در انسان می‌شود. انسان در اثر عدم رعایت بهداشت و مصرف جگر خام یا نیمه پخته به گونه *Linguatula serrata* آلوده می‌گردد. آلودگی در انسان اغلب در حفرات بینی، حلق و سینوس‌ها دیده شده است. بیماری بیشتر موجب فارنژیت، حالت تهوع و استفراغ، سوزش و خارش حلق، سرفه‌های شدید و آبریزش بینی در افراد می‌شود (Marrara syndrome). درمان بیماری با عمل جراحی و برداشتن انگل و تجویز آنتی‌هیستامین‌ها امکان‌پذیر می‌باشد. این مقاله گزارش آلودگی در یک زن ۳۰ ساله اهل و ساکن حسن‌آباد کاشان است که پس از خوردن جگر خام گوسفند دچار فارنژیت، سوزش و خارش شدید حلق با سرفه‌های شدید، حالت تهوع و استفراغ شده بود. پس از خارج نمودن انگل از ناحیه کنار لوزه بیمار، نیمف بند پا تشخیص داده شد. پس از بررسی خصوصیات مرفولوژیک آن در چسب ژل گلیسرین توسط فرد متخصص، وجود لینگواتولا سراتا *linguatula serrata* تأیید گردید.

واژه‌های کلیدی: لینگواتولا سراتا، پنتاستومیازیس، کاشان، سندرم مارارا

۱- استادیار گروه گوش و حلق و بینی، ۲- دانشیار گروه انگل‌شناسی، ۳- مربی گروه انگل‌شناسی، دانشگاه علوم پزشکی و خدمات بهداشتی - درمانی کاشان

مقدمه

لینگواتولا سرانا یک پنتاستوم مشترک بین انسان و حیوان از خانواده linguatulidae است که مشخصات بندپایان و آنلیدها را دارا می‌باشد. در راسته پنتاستومید ارگانسیم‌های *linguatuula serrata* و *Armillifer armillatus* شناخته شده‌اند (۳، ۱۲).

شیوع پنتاستومید در افریقا، اروپا، آسیا، آمریکا و اسرائیل گزارش شده است (۱۰). در ایران موارد آلودگی انسانی آن در سال ۱۳۶۸ در تبریز (۲)، ۱۳۶۹ در تهران (۶)، ۱۳۷۳ در مشهد (۵)، ۱۳۷۵ در شیراز (۳) و ۱۳۷۶ در کاشان (۱) گزارش گردیده است. موارد نادری از آن در دنیا پس از بیوپسی یا اتوپسی تشخیص و گزارش شده است (۳) شیوع انگل در حیوانات بیشتر از انسان است به طوری که موارد آلودگی در سگ‌های بررسی شده در شیراز ۷۶٪ و در سودان ۵۶-۴۷٪ بوده است (۴، ۱۸).

لینگواتولا سرانا یا کرم زبانی شکل دوره بلوغ خود را در بینی، سینوس‌های اطراف بینی، حفرات بدن خیزندگان، پرندگان، سگ‌سانان، گربه‌سانان و انسان طی می‌کند. عفونت عموماً در مناطق گرمسیر و تحت گرمسیر دیده می‌شود (۱۲) و انگل پس از استقرار در مجاری بینی میزبان نهایی تخم‌گذاری می‌کند. تخم‌ها از طریق بینی و مدفوع به محیط خارج دفع و پس از بلع توسط میزبان ثانویه یعنی حیوانات علف‌خوار یا انسان وارد مرحله لاروی می‌شوند. اندازه لارو ۵-۲ میلی‌متر و دارای ۴ تا ۶ پا می‌باشد که پس از مهاجرت به کبد، طحال و غدد لنفاوی تبدیل به نوچه یا nymph می‌شود. اندازه نیمف در حیوانات ۱۰-۵ میلی‌متر ولی در انسان کمی کوچک‌تر است و اطراف آن توسط کپسول آهکی احاطه می‌شود (۱).

نسخوارکنندگان (گوسفند، بز) با مصرف آب و سبزیجات آلوده به تخم انگل به بیماری لینگواتولوزیس احشایی مبتلا می‌شوند در حالی که انسان و گوشخواران با مصرف کبد و سایر احشاء محتوی نوچه‌های انگل که به صورت خام یا نیم‌پخته خورده می‌شود، به فرم لینگواتولوزیس نازوفارنژیال مبتلا می‌شوند (۶، ۱۰، ۱۸).

تخم انگل پس از بلع در دستگاه گوارش انسان یا نسخوارکنندگان باز شده و لارو از آن خارج می‌شود. لاروها پوسته‌اندازی کرده با گذشتن از دیواره روده به غدد مزاتریک، کبد، ریه، طحال، چشم و سایر اعضا وارد می‌شوند و در آنجا به درون کپسول فرو رفته و تبدیل به نوچه (nymph) می‌شوند. اگر انسان جگر محتوی نوچه‌ها را بخورد، نوچه‌ها با مهاجرت خود را به بافت‌های حلق و بینی می‌چسبانند و به کرم بالغ به طول ۱۰-۵ میلی‌متر تبدیل

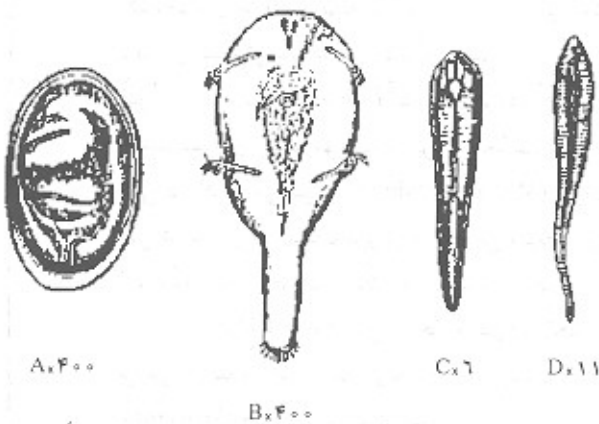
می‌شوند (۴، ۱۰).

در مقاله حاضر ضمن معرفی یک زن مبتلا به لینگواتولا سرانا در مورد خصوصیات بیولوژیک، تغییرات آن در بدن میزبان و عوارض ناشی از آلودگی آن بحث می‌گردد.

گزارش بیمار

بیمار مورد نظر زنی ۳۰ ساله، اهل و ساکن حسن‌آباد کاشان بود که با شکایت گلودرد، خارش شدید در گلو و دهان و سرفه‌های شدید مراجعه کرده بود. بنا به گفته بیمار وی مدت ۲ سال در فصل تابستان دچار خارش گلو و گوش بوده که با استفاده از داروهای ضد حساسیت برطرف می‌شده است. بیمار به علت کم‌خونی مزمن ۲ روز قبل از عارضه مبادرت به مصرف جگر خام ۳-۴ دفعه در هر روز کرده و از همان زمان دچار گلودرد، خارش، سوزش و سرفه شدید شده بود.

بعد از مراجعه به متخصص گوش و حلق و بینی و معاینه نمونه از انتهای زبان و کنار لوزه بیمار جدا گشته و بلافاصله جهت تشخیص به آزمایشگاه مرکزی کاشان ارسال شد. در آنجا برای مشاهده خصوصیات مورفولوژیک انگل از چسب ژل گلیسرین (۱۳) استفاده و لینگواتولا سرانا تشخیص داده شد. در آزمایش خون بیمار شاخص‌های گلبول قرمز و سفید، میزان سدیماتاسیون و آزمایشات بیوشیمیایی طبیعی بود اما میزان ائوزینوفیل ۱۸٪ گزارش شد. بیمار هفته‌ای یک بار به مدت یک ماه کنترل گردید اما پس از آن هیچ اثری از آلودگی مشاهده نشد.



شکل ۱: لینگواتولا سرانا A. تخم جنین دار B. جنین آکارنوم C. نوچه D. بالغ

بحث

وجود لارو و فرم بالغ لینگواتولا سراتا در حفرات بینی، حلق و سینوس‌ها موجب سردرد، گلو درد، سوزش و خارش، سرفه، اختلال در بلع، استفراغ، عطسه، سینوزیت، قرمزی و تورم صورت، گرفتگی بینی، آبریزش بینی، خس‌خس کردن و گاهی عوارض کبدی یا چشمی می‌شود (۶،۱۲).

التهاب حلق انگلی تظاهر غیرمعمول انسانی است که در انسان به صورت درد حلق، سرفه و عطسه در طی چند دقیقه تا نیم ساعت پس از خوردن جگر خام گوسفند، بروز می‌نماید (۸). آسیب‌های پاتولوژیک پنتاستومیاز به صورت گرانولوم با افزایش ائوزینوفیل است و مشاهده کریستال‌های شارکوت لیدن دلیل بر این ادعاست (۶).

پنتاستومیازیس عفونی خود محدود شونده است و درمان اختصاصی ندارد (۱۷)، لذا در مواردی که بیماری با تظاهرات خارش حلق و آبریزش بینی همراه است معمولاً توسط متخصصین عفونی پی‌گیری می‌شود. لارو انگل اغلب در ناحیه حلق وجود ندارد ولی در صورت مشاهده به راحتی می‌توان آن را از سطح مخاط جدا نمود و برای جلوگیری از واکنش‌های آلرژیک ناشی از آن می‌توان از داروهای آنتی‌هیستامین استفاده کرد.

Gardiner و همکاران در سال ۱۹۸۴ و Baird و همکاران در سال ۱۹۸۸ گرانولومای کبدی ناشی از لینگواتولا سراتا را در انسان گزارش کردند (۸،۱۴). Long و همکارانش در سال ۱۹۸۷

در اسرائیل و Lozo و همکارانش در سال ۱۹۹۹ در اکوادور یک مورد گلوکوم ناشی از لینگواتولا سراتا را گزارش کردند (۱۵،۱۶). بر اساس گزارش Bustau و همکارانش در سال ۱۹۹۰ در دانشگاه فرانکفورت، عارضه نازوفارنژیال ناشی از لینگواتولا سراتا در یک توریست آلمانی دو ساعت پس از بلع گوشت نیمه پخته به صورت سرفه، گرفتگی فاریکس، گرفتگی بینی و عدم تعادل شروع شد و ۱۰ روز بعد از خارج کردن انگل، عوارض آن محو گردید (۹،۱۱).

بیمار معرفی شده در این مقاله دچار گلو درد، قرمزی و وجود نقاط سفید رنگی در مخاط دهان و ته گلو بود. برای تشخیص از نقاط سفید رنگ نمونه برداری و به روش کارمین استیک رنگ آمیزی شد و توسط فرد متخصص با میکروسکوپ و استراسکوپ مورد بررسی قرار گرفت و گونه لینگواتولا سراتا تشخیص داده شد.

با توجه به گزارش‌های فوق‌الذکر و مشاهده پنتاستومیازیس ناشی از لارو و نیمف لینگواتولا سراتا در سراسر دنیا و به خصوص ایران و اعتقاد مردم در خون‌ساز بودن جگر خام، به نظر می‌رسد تعداد مبتلایان بیشتر از موارد گزارش شده باشد. از این رو توصیه می‌شود پزشکان در صورت مشاهده علائم بالینی بیمار را جهت بررسی و تشخیص انگل فوق به آزمایشگاه هدایت نمایند. با توجه به اهمیت بیماری پیشنهاد می‌شود تحقیقاتی از نظر میزان آلودگی دام و انسان به این انگل در منطقه انجام شود.

Summary

A Case of Human *Linguatula Serrata* Infestation in Kashan

A. Yeganeh Moghadam, PhD.¹, SA. Talari, PhD.², R. Dehghani, MSc.³

1. Assistant Professor of ENT 2. Associate Professor of Parasitology, 3. Instructor of Parasitology, Kashan University of Medical Sciences and Health Services, Kashan, Iran

Linguatula serrata, an ectoparasite, belonging to the arthropods order, has diverse forms of adult, nymph and larva. It causes pentastomiasis and respiratory tract disorder in reptiles or carnivorous and herbivorous mammals and rarely human. Human might be involved in case of consuming raw or semi cooked liver of animals. The infestation may lead to acute pharyngitis, dysphagia, vomiting, nasal discharge, a human infestation is usually the result of consumption of raw or semi cooked animal liver carrying lings. Human infestation usually occurs through nostrils, throat and sinuses. The clinical manifestations are pharyngitis, nausea, vomiting, pharyngeal irritation severe cough and rhinitis (morrara syndrome). The choice of treatment is surgery and removal of parasite and using antihistamines. This is a case report of a 30-year old woman from Hassan-Abad, Kashan, presented with the typical symptoms of the disease after eating raw sheep liver. Diagnosis was made after removal of the nymph parasite from the tonsilic margin. *Linguatula serrata* was confirmed to be the cause after morphologic study in the laboratory.

Journal of Kerman University of Medical Sciences, 2001; 8(3): 175-178

key words: *Linguatula serrata*, Pentastomiasis, Marrara, Kashan

منابع

۱. اربابی محسن؛ هوشیار، حسین؛ مؤیدی، ایرج و بوستانی، محمد: گزارش اولین مورد بیماری حلزون از کاشان. مجله علمی پژوهشی دانشگاه علوم پزشکی شهید صدوقی یزد، ۱۳۷۶، سال پنجم، شماره ۲، صفحه ۵۸-۶۱.
۲. حجتی، محمد: گزارش یک مورد نازوفرنزیال پنتاستومیازیس در آذربایجان غربی. مجله پزشکی دانشگاه علوم پزشکی تبریز، ۱۳۶۸، سال بیست و سوم، شماره ۶، صفحه ۴۲-۵۰.
۳. سجادی، سید محمود و اردهالی، صدرالدین: گزارش یک مورد آلودگی انسانی به لینگواتولا سراتا در شیراز، سومین کنگره ملی بیماری‌های قابل انتقال بین انسان و حیوان، دانشگاه علوم پزشکی مشهد، ۶-۴ اردیبهشت ۱۳۷۵.
۴. سجادی، سید محمود و همکارانش: تعیین میزان شیوع لینگواتولا سراتا در سگ‌های ولگرد شیراز، دانشگاه علوم پزشکی شیراز، دومین کنگره سراسری بیماری‌های انگلی ایران، مهرماه ۱۳۷۶، ص ۱۷۶، ۳۰-۲۷.
۵. فتی، عبدالمجید؛ الهی، رضا؛ برنجی، فریبا و میرصالحی، مرتضی: پنتاستومیازیس و گزارش اولین مورد بیماری حلزون در استان خراسان. مجله دانشکده پزشکی دانشگاه علوم پزشکی مشهد، ۱۳۷۳، سال سی و هفتم، شماره ۴۶، صفحه ۱۴۰-۱۳۵.
۶. قلی‌نظری، محمدرضا: آلودگی به لارو پنتاستوم در انسان. مجله دانشکده پزشکی دانشگاه علوم پزشکی شهید بهشتی، ۱۳۶۹، سال چهاردهم، شماره ۱ و ۲، صفحه ۶۶-۶۲.
۷. ملکی، محسن و عربان، احمد: تشخیص لینگواتولا و ضایعات حاصله در لاشه بزهای حومه شیراز و اهمیت آن در بهداشت عمومی. دومین کنگره ملی بیماری‌های قابل انتقال بین انسان و حیوان، دانشگاه آبان ۱۳۷۲، تبریز، ص ۴-۱.
8. Baird JK, Kassebaum LJ and Ludwing GK. Hepatic granuloma in a man from North America caused by a nymph of *linguatula serrata*. *Pathology* 1988; 20(2): 198-199.
9. Buslau M, Kuhne U, Narsch WC: Dermatological sings of nasopharyngeal Linguatulosis the possible role of major basic protein, *Dermatologica*, 1990; 181: 327-329.
10. Cannon DA: Linguatulid infestation of man, *Ann Trop Med* 1942; 36: 160-166.
11. Deweese MW, Murrah WF, Caruthers SB: Case report of a tongue worm (*Linguatula serrata*) in the anterior chamber. *Arch Ophthalmol* 1962; 68: 587-590.
12. Drabick JJ. Pentastomiasis. *Rev Infect Dis* 1987; 9(6): 1087-1094.
13. Garcia LS, Ash LR: Diagnostic Parasitology 2nd ed., St. Louis, the C.V. Mosby Co., 1979.
14. Gardiner CH, Dyke JW, Shirley SF. Hepatic granuloma due to a nymph of *linguatula serrata* in a woman from Michigan: a case report and review of the literature. *Am J Trop Med Hyg* 1984; 33(1): 187-189.
15. Lang Y, Garzosi H, Epstein Z, Barkay S, Gold D and Lengy J. Intraocular pentastomiasis causing unilateral glaucoma. *Br J Ophthalmol* 1987; 71(5): 391-395.
16. Lazo RF, Hidalgo E, Lazo JE et al. Ocular linguatuliasis in Ecuador: Case report and morphometric study of the larva of *Linguatula serrata*, *Am J Trop Med Hyg* 1999; 63(3): 405-409.
17. Self, JT: Pentastomiasis: Host responses to larval and nymphal infections. *Trans Am Microsc Soc* 1972; 91(1): 2-8.
18. Yagi H, el Bahari S, Mohamed HA et al. The Marrara syndrome: a hypersensitivity reaction of the upper respiratory tract and buccopharyngeal mucosa to nymphs of *linguatula serrata*. *Acta Trop* 1996; 62(3): 127-134.