

گزارش تومور شوانومای خوش خیم دو طرفه کلیه

دکتر علی اصغر کتابچی^۱، دکتر محمد احسان^۲ و دکتر نعمت‌الله شهدادی^۱

خلاصه

این گزارش، مورد نادری از شوانومای خوش خیم دو طرفه کلیه در یک مرد ۳۶ ساله مبتلا به دیابت نوع دوم است. بررسی‌های رادیوگرافیک پیش از عمل، دو تومور در خلف صفاق و متصل به قطب‌های تحتانی کلیه‌ها را نشان می‌داد و شواهدی از انتشار دور دست آنها وجود نداشت. تشخیص نهایی بعد از خارج نمودن توده‌ها و با بررسی آسیب‌شناسی به دست آمد.

واژه‌های کلیدی: شوانوما، کلیه، خلف صفاق

۱- استادیار اورولوژی، ۲- استادیار رادیولوژی، دانشگاه علوم پزشکی و خدمات بهداشتی - درمانی کرمان

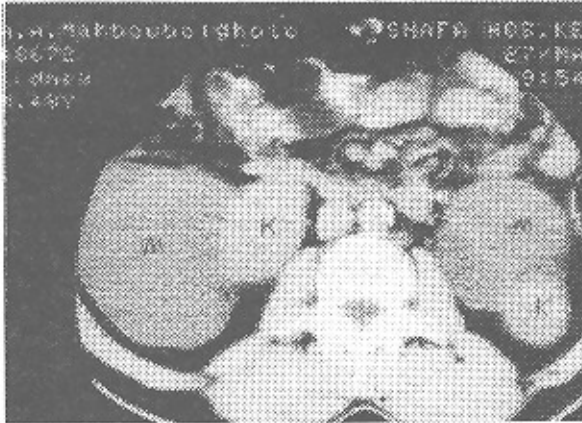
مقدمه

شوانوما توموری است با منشأ سلول‌های شوان غلاف اعصاب محیطی و مرکزی (۳) که برای اولین بار در سال ۱۹۱۰ توسط Verocay معرفی شد (۴). ۲۲ سال بعد Masson ماهیت تومور را تشخیص داد و آن را شوانوما نامید در حالی که Staut واژه نوریلیموما (neurilemmoma) را برای آن برگزید. در حال حاضر اطلاق هر دو نام در متون مرسوم است (۴).

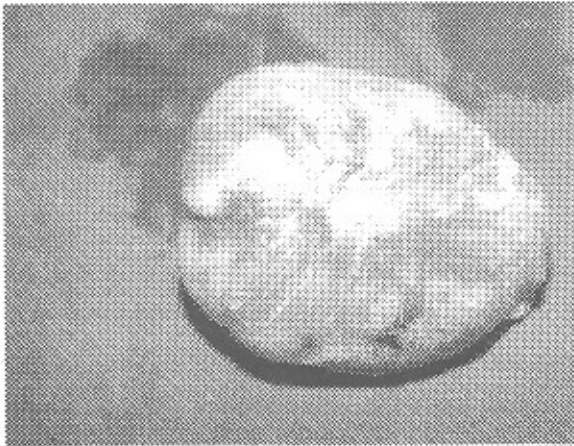
شوانوما ممکن است در هر جای بدن که اعصاب با غلاف سلول‌های شوان دارد بوجود آید ولی به صورت شایع‌تر در سر و گردن گزارش شده است (۵۰-۴۰ درصد موارد) (۱). شوانوما در خلف صفاق نادر است (۱۰-۱ درصد موارد) (۱،۲). در یک بررسی از ۶۸۸ تومور اولیه خلف صفاقی تنها ۱٪ آنها شوانوما بودند (۷). اکثر این تومورها خوش خیم هستند و تشخیص قبل از جراحی آنها به علت تنوع علائم رادیولوژیکی و فقدان علائم اختصاصی، مشکل می‌باشد (۱). در گزارش‌های مختلف این تومور در خلف صفاق با اعمال فشار بر قسمت‌های مختلف مجاری ادراری موجب بروز علائم غیراختصاصی شده است. علاوه بر این در موارد نادری تومور در نواحی فوق کلیه، پارانشیم کلیه و حتی آلت وجود داشته است (۸). گفته می‌شود شوانوما تنها در ۳۰٪ موارد بدخیم بوده (۱) و اغلب با بیماری von Recklinghausen همراه می‌باشد (۵۰٪) (۳،۵،۹). از نظر جنسی شیوع آن در هر دو جنس یکسان گزارش شده است (۶). تشخیص نهایی آن عمدتاً از طریق آزمایشات هیستولوژی و ایمونوهیستوشیمیایی (با کشف پروتئین ۱۰۰-s) صورت می‌گیرد (۱).

گزارش مورد

بیمار مرد ۳۶ ساله‌ای بود که به علت درد و احساس سنگینی در پهلوها مراجعه کرده بود. وی سابقه دیابت نوع دوم را از ده سال پیش ذکر می‌نمود. در معاینه بالینی دو توده سفت، متحرک و بدون درد در دو پهلو وی لمس می‌شد و در آزمایشات به عمل آمده به جز بالا بودن قند خون ناشتا نکته غیر طبیعی وجود نداشت. در سونوگرافی بیمار دو توده توپر در خلف صفاق و متصل به کلیه‌ها تشخیص داده شد. در IVP کلیه‌ها هم زمان ترشح نموده و از نظر تغییرات ساختمانی به جز پایین افتادگی مختصر در هر دو طرف مسأله دیگری وجود نداشت. در سی تی اسکن دو توده با حاشیه مشخص و متصل به قطب‌های تحتانی دو کلیه در خلف صفاق گزارش شد (شکل ۱). در غدد لنفاوی پری‌انورتیک منطقه‌ای تغییرات پاتولوژیک مشهود نبود. جراحی از راه شکم در یک مرحله برداشتن ساده دو توده متصل به کلیه‌ها



شکل ۱: سی‌تی‌اسکن کلیه‌ها نشان دهنده دو توده توپر متصل به قطب‌های تحتانی هر دو کلیه



شکل ۲: تومور شوانومای طرف راست



شکل ۳: نمای میکروسکوپی از تومور شوانومای کلیه‌ها با طرح آنتونی (B,A)

پوستي سروگردن (۵۰-۴۰٪ موارد) دیده می شود و به ندرت در خلف صفاق گزارش گردیده است. تشخیص شوانوما در خلف صفاق به دلیل نادر بودن و نداشتن علايم اختصاصی مشکل می باشد. با وجود خصوصيات غیرتهاجمی نظیر حدود مشخص، بزرگی نسبی و عدم وجود شواهدی از تهاجم منطقه ای و لنفاوی می توان خوش خيم بودن تومور را مطرح کرد. ولی در حضور علايم بیماری سیستمیک Von Rickling housen باید در فکر نوع بدخيم آن بود. شوانوماي گزارش شده در این بیمار به دلیل دو طرفه بودن، بزرگ بودن حجم و محل آن (قرار گرفتن در قطب تحتانی هر دو کلیه) از نادرترین و جالب ترین موارد این تومور است و کمتر موردی از آن در متون پزشکی وجود دارد.

انجام شد. توده ها به راحتی از کلیه ها جدا گشتند. توده طرف راست بزرگ تر به ابعاد ۱۶×۱۲×۱۰ سانتی متر و وزن ۲۵۰ گرم (شکل ۲) و توده طرف چپ ۴×۸×۱۰ سانتی متر با وزن ۱۴۰ گرم بود. در بررسی میکروسکوپی هر دو توده طرح سلولی مرکب آنتونی ۸ و آنتونی B، بدون فعالیت میتوزی واضح مشاهده شد و نتیجه شوانوماي خوش خيم گزارش گردید (شکل ۳). بیمار پس از پنج روز مرخص شد و در پی گیری های ۳ و ۶ ماه بعد هیچ گونه علايمي از عود تومور مشاهده نشد.

بحث

شوانوما در هر قسمت از بدن که اعصاب با سلول های شوان وجود داشته باشد دیده شده است. این تومور عمدتاً در اعصاب

Summary

A Case of Benign Bilateral renal Schwannoma

AA. Ketabchi MD.¹, M. Ehsan, MD.² and N. Shahdadi, MD.¹

1. Assistant Professor of Urology, 2. Assistant Professor of Radiology, Kerman University of Medical Sciences and Health Services, Kerman, Iran

This is a rare case report of bilateral schwannoma in lower poles of both kindeys in a 36 year old diabetic man. Preoperative radiographic evaluations suggested the presence of two solid retroperitoneal tumors attached to the lower poles of both kindeys without any regional or distant extension. The final diagnosis was confirmed by histological and immonohistological studies.

Journal of Kerman University of Medical Sciences, 2002; 9(1): 56-59

Key words: Schwannoma, Retroperitoneal, Kidney

References:

1. Alvarado-Cabrero I, Folpe AL, Sligey JR et al. Intrarenal Schwannoma: a report of four cases including three cellular variants. *Mod Pathol* 2000; 13(8): 851-856.
2. Brady KA, McCarron JP, Vaughan ED Jr and Javidian P. Benign schwannoma of the retroperitoneal space: Case report. *J Urol* 1993; 150(1): 179-181.
3. Brian V. Guz David P. Wood JR, James E, Montie and J Edson Pontes: Retroperitoneal neural sheath tumors: Cleveland clinic experience. *J Urol* 1989; 142(6): 1434-1437.
4. Claes H, Oyen R, Stessens R and Vereecken R. Solitary benign schwannoma in the psoas muscle. *J Urol* 1987; 137(4): 753-756.
5. Hurley L, Smith JJ 3rd, Larsen CR and Silverman ML. Multiple retroperitoneal schwannomas: Case report and review of the literature. *J Urol* 1994; 151(2): 413-416.
6. Pantuck AJ, Barone JG, Amenta PS, Smilow PC and Cummings KB. Diagnosis and management of malignant Perirenal

- schwannoma. *Am Surg* 1996; 62(12): 1042-7.
7. Scanan DB. Primary retroperitoneal Tumors. *J Urol* 1959; 81: 740.
 8. Suzuki Y, Ishigooka M, Tomaru M, Abe Y, Kubota Y and Nakada T. Schwannoma of the penis: report of a case and review of the literature. *Int Urol Nephrol* 1998; 30(2): 197-202.
 9. Val-Bernal JF, Hernando M, Garijo MF and Villa P. Renal Perineurioma in childhood. *Gen Diagn Pathol* 1997; 143(1): 75-81.