

گزارش یک مورد نادر ناپایداری اسکافولونیت مچ دست

دکتر محمود کریمی مبارکه^{۱*} و دکتر سید محمود شریعت زاده^۲

خلاصه

در این گزارش یک مورد ترومای نادر مچ دست به صورت ناپایداری اسکافولونیت معرفی می‌شود. بیمار مرد جوانی است که به دنبال سقوط از موتورسیکلت با درد و تورم و محدودیت حرکتی به اورژانس مراجعه و در درمان اولیه جاناندازی بسته و گچ‌گیری به مدت ۶ هفته انجام می‌شود. بعد از برداشتن گچ به دلیل عدم بهبودی و درد حین فعالیت به این مرکز درمانی مراجعه می‌نماید. در رادیوگرافی‌های انجام شده افزایش فاصله اسکافولونیت و جابه‌جایی استخوان‌های مچ دست به جز اسکافوئید و لونیت به سمت دورسال وجود داشت. بیمار با تشخیص ناپایداری اسکافولونیت با الگوی ناپایداری سگمنتال بینابینی خلفی (DISI) تحت عمل جراحی بازسازی لیگمانی با استفاده از تاندون فلکسور کاریپی رادیالیس و جاناندازی باز و ثابت کردن استخوان با دو عدد پین قرار گرفت. رادیوگرافی‌های بعد از عمل و پی‌گیری ۴ ماهه حاکی از بهبودی ضایعه می‌باشد.

واژه‌های کلیدی: ناپایداری، اسکافولونیت، مچ دست

۱- استادیار گروه ارتوپدی، دانشکده پزشکی، دانشگاه علوم پزشکی و خدمات بهداشتی - درمانی کرمان ۲- دستیار ارتوپدی، دانشکده پزشکی، دانشگاه علوم پزشکی و خدمات بهداشتی - درمانی کرمان

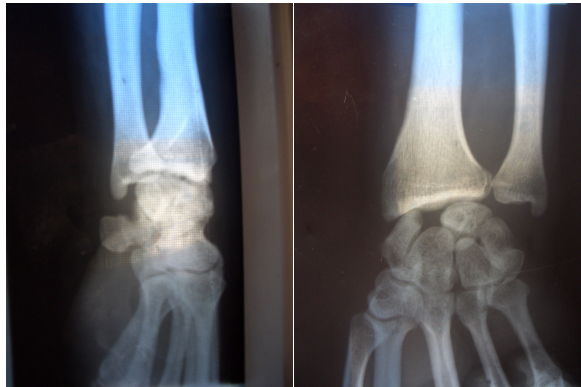* نویسنده مسؤل: بخش ارتوپدی، بیمارستان آموزشی دکتر باهنر • آدرس پست الکترونیک: drkarimi_m@yahoo.com

دریافت مقاله: ۱۳۸۵/۶/۱۹ دریافت مقاله اصلاح شده: ۱۳۸۵/۹/۲۰ پذیرش مقاله: ۱۳۸۵/۱۰/۳۰

مقدمه

در بسیاری از صدمات تروماتیک مچ دست آسیب‌های لیگمانی تشخیص داده نمی‌شود و به همین دلیل نیز آمار دقیقی در این مورد وجود ندارد (۱۴). در کلیه این موارد مخصوصاً صدمات با شدت کم، آسیب‌های لیگمانی مچ دست مطرح است (۸). مکانیسم شایع این صدمات وارد شدن نیرو با اکستنشن زیاد مچ دست می‌باشد (۱۴). آسیب مچ دست در بیمار گزارش شده از موارد نادر می‌باشد که در آن اسکافوئید و لونیت به عنوان یک واحد در محل خود باقی مانده و بقیه استخوان‌های مچ دست به سمت خلف جابه‌جا می‌شوند. درمان جراحی بازسازی لیگمانی استخوان‌ها در این بیمار برای اولین بار در کرمان با موفقیت انجام شده است.

استئوپوروز خفیف ناحیه هیچ گونه تغییرات دژنراتیو در رادیوگرافی دست مشاهده نگردید (شکل ۱).



شکل ۱: نمای رادیوگرافی خلفی-قدامی و جانبی مچ دست بیمار به فاصله بین اسکافوئید و لونیت، زاویه لونیت و اسکافوئید در نمای جانبی توجه کنید.

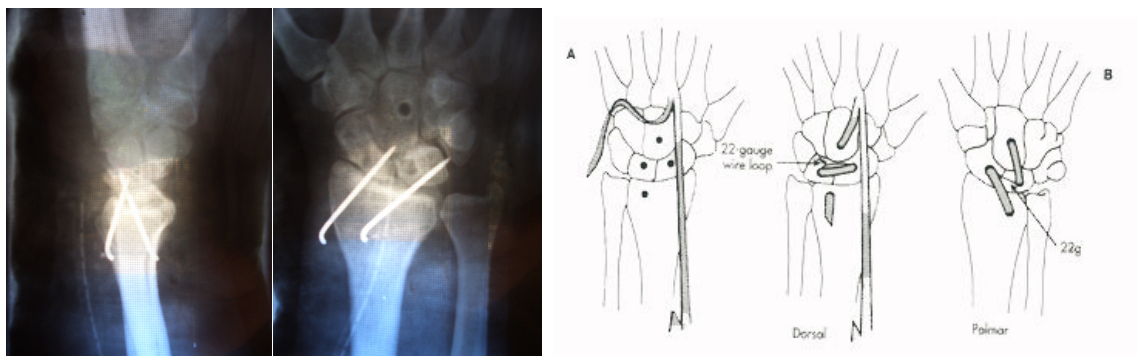
بازسازی لیگمان‌های مچ دست با استفاده از تاندون فلکسور کارپی رادیالیس انجام شد. با دو برش قدامی و خلفی آرتروتومی مچ دست به عمل آمد و با سر مته ۳/۲ میلی‌متری در استخوان‌های کاپیتیت، لونیت، اسکافوئید و متافیز دیستال رادیوس تونل ایجاد شد. تمام طول تاندون فلکسور کارپی رادیالیس به صورت طولی به دو نیمه جدا، و با حفظ محل اتصال آن در قسمت دیستال در سمت پروگزیمال نزدیک به عضله در یک سمت قطع شد. سپس با عبور سر آزاد تاندون از سمت ولار به دورسال و بر عکس از داخل تونل‌های موجود، در نهایت در وضعیت جاناندازی طبیعی، تاندون بر روی خودش دوخته شد (شکل ۲: A و B) و با ثابت کردن استخوان‌های مچ دست با کمک دو عدد پین، گچ‌گیری بلند ساعد به عمل آمد.

بعد از دو هفته با کشیدن بخیه‌ها گچ‌گیری مجدد به مدت ۶ هفته انجام شد و سپس با برداشتن پین حرکات فعال با تأکید بر تقویت عضلات ساعد و مچ دست شروع گردید. در آخرین مراجعه بیمار که ۴ ماه بعد از عمل جراحی بود محدودیت حرکتی اکستنشن ۴۰ و فلکشن ۳۰ درجه و پرونیشن و سوپینیشن هر کدام ۵ درجه و با فعالیت‌های شدید درد خفیف وجود داشت. بیمار از نتیجه عمل جراحی راضی بود.

گزارش مورد

بیمار مرد ۳۶ ساله و ورزشکار حرفه‌ای موتورسواری است که با ترومای ناشی از سقوط از موتورسیکلت در حال حرکت به اورژانس یکی از شهرستان‌های استان مراجعه کرده و با تشخیص احتمالی کشیدگی لیگمان‌های مچ دست یا ضربه استخوان اسکافوئید گچ‌گیری بلند ساعد به مدت ۶ هفته انجام می‌شود. بعد از باز کردن گچ، درد بیمار همچنان ادامه داشته، با فعالیت تشدید می‌شد. شکایت دیگر بیمار ضعف و ناتوانی مچ دست در هنگام فعالیت‌های روزمره بوده است که بعد از گذشت ۲ ماه به این مرکز مراجعه می‌نماید. در معاینه درد، تورم، تغییر شکل و کاهش دامنه حرکت وجود داشت. تست‌های اسکافوئید (۱۲) و کچ‌آپ کلانک (Catch-Up Clunk) (۱۴) مثبت و معاینه عصبی و عروقی طبیعی بود.

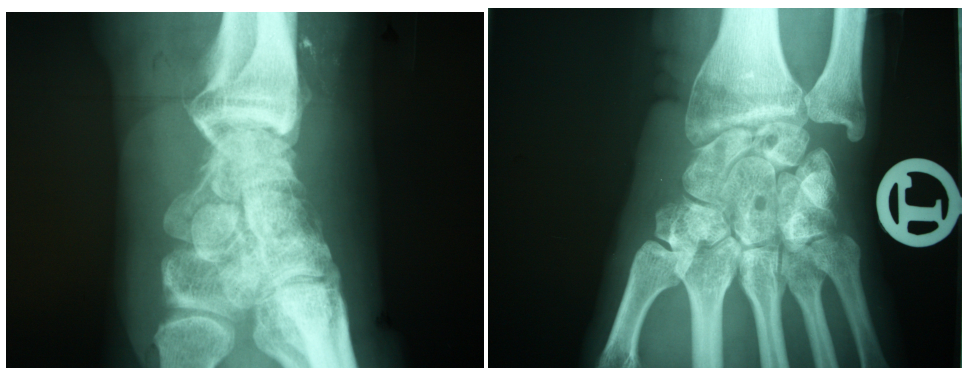
یافته‌های رادیوگرافی در کلیشه‌های خلفی-قدامی، جانبی و مایل نشان دهنده فضای ۳/۶ میلی‌متری بین اسکافوئید و لونیت بود و زاویه طبیعی ۳۰ تا ۶۰ درجه اسکافولونیت در این بیمار به میزان قابل توجهی افزایش و به ۸۱ درجه و زاویه نرمال ۲۰ درجه‌ای کاپیتولونیت نیز به ۳۲ درجه افزایش یافته بود (۱۴، ۱۱، ۱۰، ۱۸). با وجود



شکل ۲: مراحل عمل جراحی (سمت راست) و نمای رادیوگرافی خلفی - قدامی و جانبی بعد از عمل جراحی (سمت چپ)

سمت راست A، تاندون فلکسور کاری رادیالیس از وسط به طور طولی جدا شده و نزدیک به محل عضله قطع می‌شود.

B، تاندون از داخل تونل‌های موجود در استخوان‌های اسکافوئید، لونیت و کاپیتیت عبور کرده و بر روی خودش دوخته می‌شود.



شکل ۳: نمای رادیوگرافی خلفی - قدامی و جانبی بعد از برداشتن پین، دو ماه بعد از عمل جراحی

تونل استخوان‌های مچ دست به خوبی مشخص است.

بحث

دست، حفظ ساختمان‌های این ناحیه و ارتباط آناتومیک آنها ضروری است (۸).

آسیب‌هایی که باعث بی‌ثباتی در این ناحیه می‌شوند به دو نوع دینامیک و استاتیک تقسیم می‌شوند. تشخیص نوع استاتیک با انجام رادیوگرافی و کشف معیارهای مشخصی مثل افزایش فاصله بین استخوان اسکافوئید و لونیت مسجل می‌گردد (۸، ۱۴). اما در نوع دینامیک رادیوگرافی ساده نرمال است و برای تشخیص علاوه بر ظن بالینی قوی انجام فلوروسکوپی ضروری است. در تقسیم‌بندی دیگر بسته به

ناحیه مچ دست دارای نظم و ثبات مشخصی است و لیگمان‌های مچ دست به دو نوع اینترنسیک (Intrinsic) و اکسترنسیک (Extrinsic) بسته به موقعیت آنها تقسیم می‌شوند. لیگمان‌های اکسترنسیک در ضخامت کپسول مفصلی هستند و مفاصل رادیو کارپال و مید کارپال و یا هردو را پل می‌زنند در حالیکه لیگمان‌های اینترنسیک در داخل مفصل قرار دارند و دو استخوان کارپال مجاور را به یکدیگر متصل می‌نمایند (۱، ۲، ۱۰، ۱۳). برای فعالیت طبیعی

هیچ‌گونه تغییر آرتریتی مشاهده نگردد و روش‌های حذف ضایعه نیز در موارد شکست روش‌های جراحی قبلی یا در صورت حضور تغییرات رادیولوژیک مبنی بر آرتریت دژنراتیو و یا در زمانی که جاناندازی امکان‌پذیر نباشد انجام می‌شود (۱۱، ۱۰، ۵، ۴، ۱).

در برخی از مقالات در صورت مناسب بودن ساختمان لیگمان و زمان انجام جراحی ترمیم مستقیم و اولیه توصیه می‌شود. در موارد پارگی کامل با ایجاد تونل به روش‌های گوناگون و عبور لیگمان پاره شده از آن و یا در همراهی با شکستگی قطعه استئوکندرال ثابت کردن با کمک پین توصیه شده است (۱۱، ۶). اگر ترمیم لیگمان به هر علت نامناسب باشد از روش‌های بازسازی استفاده می‌شود که می‌توان از تاندون‌های اطراف و یا از اتوگرافت استخوان-لیگمان-استخوان همانند بازسازی لیگمان صلیبی زانو استفاده نمود. در مواردی بخش دورسال و مدیال لیگمان نایوکولر و متاتارس اول به کار می‌رود. روش جراحی این بیمار Palmer – Dobyns and Linscheid می‌باشد که در کتاب کمپل ارتوپدی بیان شده است (۱۴).

با توجه به نتایج بعد از عمل جراحی این بیمار و رادیوگرافی و معاینات بالینی انجام شده در فواصل مختلف، برای این گونه صدمات که مدت زمان بروز آسیب بیشتر از ۲ ماه است، روش جراحی مذکور توصیه می‌شود.

این که سطح مفصلی دیستال لونیت به دورسال نگاه کند، یا به ولار به ترتیب به دو نوع ناپایداری سگمنتال بینابینی دورسال (DISI) و ناپایداری سگمنتال بینابینی ولار (VISI) تقسیم می‌شود. در تقسیم‌بندی دیگر به انواع جداشونده (Dissociative) که لیگمان‌های بین استخوانی کارپال پاره می‌شوند و غیر جداشونده (Non dissociative) که لیگمان‌های کپسول مفصلی پاره می‌شوند تقسیم می‌شوند. ناپایداری در بیمار مورد گزارش از نوع استاتیک و سگمنتال بینابینی دورسال از نوع جدا شونده بود. در موارد تأخیر تشخیص زمان مناسب برای درمان‌های ساده از بین رفته و درمان‌های جراحی بازسازی لیگمانی لازم است (۱۴، ۱۱، ۱۰، ۹، ۳). اسکن استخوانی گاهی در موارد مشکوک کمک کننده است و افزایش خفیف جذب، پیشنهاد کننده آسیب لیگمانی است اگرچه ارتباط ضعیفی با صدمات جزئی لیگمانی مچ دست دارند (۷). درمان بیمار با بی‌ثباتی علامت‌دار اسکافولونیت بستگی به عوامل متعددی از جمله زمان آسیب، قابلیت جاناندازی استخوان‌های مچ، وجود و یا عدم وجود تظاهرات رادیولوژیک آرتریت و سایر عوامل مرتبط با بیمار مانند سن، شغل و غیره دارد. معمولاً روش‌های جراحی به انواع ترمیم (Repair) بازسازی (Reconstruction) و حذف ضایعه (Salvage) تقسیم‌بندی می‌گردند. ترمیم و بازسازی زمانی انجام می‌شوند که اولاً مچ دست با روش‌های باز و بسته قابل جاناندازی بوده و ثانیاً

Summary

A Case Report of Periscaphoid and Perilunate Dislocation of the Wrist

Karimi Mobarake M., M.D.¹ and Shariatzadeh M. M.D.²

1. Assistant Professor of Orthopedics, School of Medicines, Kerman University of Medical Sciences and Health Services, Kerman, Iran
2. Resident of Orthopedics, School of Medicine, Kerman University of Medical Sciences and Health Services, Kerman, Iran

An Extremely rare case of periscaphoid and perilunate dislocation of the wrist is reported. The reported case is a young man with trauma following a motor cycle falling down. At first referral closed reduction and six weeks of long arm cast had been performed. The patient referred to our hospital because of painful and limited range of motion. He underwent open reduction and internal fixation with two Kirshner wire and ligamentous reconstruction with flexor carpi radialis tendon. The results are acceptable after four months of follow up.

Key words: Instability, Scapholunate, Wrist

Journal of Kerman University of Medical Sciences, 2007; 14(1): 77-81

References

1. Adler BD, Logan PM, Janzen DL, *et al*: Extrinsic radiocarpal ligaments: Magnetic resonance imaging of normal wrists and scapholunate dissociation. *Can Assoc radiol J* 1996; 47(6): 417-22.
2. Berger RA, Linscheid RL, Berquist TH: Magnetic resonance imaging of the anterior radiocarpal ligaments. *J Hand Surg [Am]* 1994; 19(2): 295-303.
3. Cooney WP: Evaluation of chronic wrist pain by arthrography, arthroscopy and arthrotomy. *J Hand Surg Am* 1993; 18(5): 815-22.
4. Dagum AB, Hurst LC, Finzel KC: Scapholunate dissociation: An experimental kinematic study of two types of indirect soft tissue repairs. *J Hand Surg Am* 1997; 22(4): 714-19.
5. Healey DC, Giachino AA, Conway AF: Periscaphoid perilunate dislocation of the wrist: a case report *J Bone Joint Surg Am* 2002; 84-A(7): 1201-4.
6. Healey DC, Giachino AA, Conway AF, Garcia-Elias M and Cooney WP: Kinematic of the radiocarpal joint. In: cooney WP, Linscheid RL, Dobyns JH (Editors). *The wrist Diagnosis and operative treatment*. Philadelphia: Mosby, 1998; pp 205-18.
7. Palmer AK, Dobyns JH, Linscheid RL: Management of post-traumatic instability of the wrist secondary to ligament rupture. *J Hand Surg Am* 1978; 3(6): 507-32.
8. Rockwood C.A, Green D.P, Heckman J.D, Bucholz R.W: *Rockwood and Green's Fractures In Adults* 5th ed., Philadelphia, Lipincott Williams & Wilkins, 2001; PP1683-730.
9. Ruch D and Poehling GG. Arthroscopic management of partial scapholunate and lunotriquetral injuries of the wrist. *J Hand Surg Am* 1996; 21(3): 412-417.
10. Shin SS, Moore DC, McGovern RD, Weiss AP. Scapholunate ligament reconstruction using a bone-retinaculum-bone autograft: A biomechanic and histologic study. *J Hand Surg Am* 1998; 23(2): 216-21.
11. Taleisnik J. Current concepts review. Carpal instability. *J Bone Joint Surg Am* 1988; 70(8): 1262-8.
12. Taleisnik J, Linscheid RL: Scapholunate instability. In: Cooney WP, Linscheid RL, Dobyns JH (Editors). *The wrist diagnosis and operative treatment*. Philadelphia, Mosby, 1998; pp501-26.
13. Watson HK, Ashmead D, Makhlof M. Examination of the scaphoid. *J Hand Surg Am* 1988; 13(5): 657-60.
14. Wright FE: *Wrist disorders*. Campbell's operative orthopedics. 2003; pp3583-601.