

## کور کومین از بافت بیضه موش سوری در برابر اثرات زیان آور سدیم آرسنیت محافظت می کند: یک مطالعه استریولوژیک

ملک سلیمانی مهرنجانی<sup>۱\*</sup>، نجمه حاتمی کیا<sup>۲</sup>، سمیرا نادری نورعینی<sup>۲</sup>

### خلاصه

مقدمه: سدیم آرسنیت یک آلاینده زیست محیطی است که با تولید رادیکال‌های آزاد می‌تواند بر روی سیستم تولیدمثلی اثرات سوء داشته باشد. هدف از این پژوهش بررسی اثر کور کومین، به‌عنوان یک آنتی‌اکسیدان قوی، بر بافت بیضه و جمعیت سلول‌های زایای اسپرم در موش‌های تیمار شده با سدیم آرسنیت بود. روش: در این مطالعه تجربی، موش‌های نر بالغ NMRI به‌صورت تصادفی به ۵ گروه (n=6) تقسیم شدند: کنترل، سدیم آرسنیت (۵ میلی‌گرم بر کیلوگرم در روز)، کور کومین (۱۵ میلی‌گرم بر کیلوگرم در روز)، سدیم آرسنیت + کور کومین و DMSO به‌عنوان حلال کور کومین. پس از ۵ هفته تیمار به‌صورت تزریق داخل صفاقی، بیضه راست خارج، فیکس، برش‌گیری و با روش هایدن‌هان‌آزان رنگ‌آمیزی و به روش استریولوژیک مطالعه شد. داده‌ها توسط آزمون آنالیز واریانس یک‌طرفه و آزمون Tuckey تجزیه و تحلیل شد و تفاوت میانگین‌ها در سطح  $P < 0.05$  معنی‌دار در نظر گرفته شد.

یافته‌ها: کاهش معنی‌داری در میانگین حجم ( $P < 0.05$ ) و قطر ( $P < 0.001$ ) لوله‌های منی‌ساز، ارتفاع اپی‌تلیوم زایشی ( $P < 0.01$ )، ضخامت غشاء پایه ( $P < 0.001$ ) لوله‌های منی‌ساز و تعداد سلول‌های اسپرماتوسیت و اسپرماتید ( $P < 0.001$ ) و افزایش معنی‌داری در میانگین حجم بافت بینابینی ( $P < 0.05$ ) در گروه سدیم آرسنیت در مقایسه با گروه کنترل مشاهده شد. پارامترهای فوق در گروه سدیم آرسنیت + کور کومین در حد گروه کنترل جبران شد. نتیجه‌گیری: کور کومین می‌تواند اثرات سوء ناشی از سدیم آرسنیت را بر بافت بیضه و جمعیت سلول‌های زایای اسپرم در موش بالغ جبران نماید. لذا مصرف کور کومین، به‌عنوان یک مکمل، در مسمومیت ناشی از سدیم آرسنیت پیشنهاد می‌گردد.

واژه‌های کلیدی: استریولوژی، بیضه، کور کومین، سدیم آرسنیت، موش سوری

۱- استاد بافت‌شناسی و جنین‌شناسی، گروه زیست‌شناسی، دانشکده علوم پایه، دانشگاه اراک، اراک، ایران ۲- دانش‌آموخته زیست‌شناسی سلولی تکوینی، گروه زیست‌شناسی، دانشکده علوم پایه، دانشگاه اراک، اراک، ایران

\* نویسنده مسؤول، آدرس پست الکترونیک: m-soleimani@araku.ac.ir

دریافت مقاله: ۱۳۹۴/۶/۳۰ در یافت مقاله اصلاح شده: ۱۳۹۵/۲/۱۵ پذیرش مقاله: ۱۳۹۵/۱۲/۱۵

## مقدمه

آرسنیک یکی از مهم‌ترین عناصر آلوده‌کننده آب و هوا است (۱). این عنصر مضر و خطرناک می‌باشد، آرسنیک در محیط زیست پخش شده است و انسان‌ها روزانه و به طور اجتناب‌ناپذیر در معرض این عنصر سمی قرار دارند. این ماده در صنعت، از جمله در سموم و آفت کش‌ها، صنایع شیشه، منسوجات، کاغذ، رنگ و سایر موارد مورد استفاده قرار می‌گیرد بنابراین مقدار آن در شهرهای صنعتی بیش از سایر مناطق است و اثرات زیان‌بار آن بر روی سلامت و کیفیت زندگی گیاهان، جانوران و انسان ثابت شده است (۲). انسان‌ها عمدتاً از طریق آب، غذا و هوا در معرض این آلاینده قرار می‌گیرند. اما منبع اصلی آلودگی انسان با آرسنیک عمدتاً از طریق آب آشامیدنی است (۳). در مطالعات صورت گرفته اثرات تخریبی آرسنیک بر عملکرد سیستم تولید مثلی گزارش شده است؛ به طوری که قرار گرفتن در معرض آرسنیک باعث اختلال در تکوین اندام‌های تولید مثلی نر در دوران جنینی می‌شود (۴). علاوه بر این، کاهش جمعیت سلول‌های جنسی در بافت بیضه، کاهش هورمون تستوسترون، افزایش تولید رادیکال‌های آزاد و تغییرات بافت‌شناسی در حیوانات آزمایشگاهی پس از تیمار با سدیم آرسنیت گزارش شده است (۵-۷). آنتی‌اکسیدان‌ها با خنثی‌سازی اثرات رادیکال‌های آزاد باعث توقف اکسیداسیون می‌شوند، بنابراین وجود منابع آنتی‌اکسیدان در بدن ضروری است. از جمله آنتی‌اکسیدان‌ها می‌توان به کور کومین اشاره کرد (۲). کور کومین ماده فعال در گیاه زردچوبه (*Curcuma longa*) است که محل رویش آن در نواحی گرم هند است. این گیاه حاوی ترکیبات آنتی‌اکسیدانی نظیر دمدو کسی کور کومین (*demthoxycurcumin*)، بیس دمدو کسی کور کومین (*bisdemthoxycurcumin*) و کور کومین (*curcumin*) می‌باشد که در میان آن‌ها

کور کومین بیشترین فعالیت را دارد (۸). در مطالعات نشان داده شده است که کور کومین دارای خواص آنتی‌اکسیدانی و ضدالتهابی است. کور کومین یک آنتی‌اکسیدان مؤثر در برابر آسیب اکسیداتیو بافتی در نظر گرفته می‌شود و به طور معنادار از تولید گونه‌های فعال اکسیژن (*Reactive Oxygen Species: ROS*) جلوگیری می‌کند (۲،۹). با توجه به کاربرد وسیع سدیم آرسنیت در صنایع مختلف و مشاهده اثرات زیان‌بار آن بر سیستم تولید مثلی، بر آن شدیم تا در این مطالعه با استفاده از تکنیک استریولوژی نقش حفاظتی کور کومین به‌عنوان یک آنتی‌اکسیدانت مؤثر و کارآمد در جلوگیری از اثرات زیان‌آور سدیم آرسنیت بر بافت بیضه موش مورد بررسی قرار گیرد.

## روش بررسی

در این مطالعه تجربی، ۳۰ سر موش نر بالغ نژاد NMRI با میانگین وزنی  $30 \pm 5$  گرم از انیستیتو پاستور ایران خریداری و درخانه حیوانات دانشگاه اراک در شرایط استاندارد (دمای  $21 \pm 2$  درجه سانتی‌گراد و نور محیطی با شرایط ۱۲ ساعت تاریکی و ۱۲ ساعت روشنایی) و با دسترسی آزاد به آب و غذا برای سازگاری با محیط به مدت ۲ هفته نگهداری شدند. موش‌ها به‌طور تصادفی به گروه‌های کنترل، کور کومین (۱۵ میلی‌گرم بر کیلوگرم در روز)، سدیم آرسنیت (۵ میلی‌گرم بر کیلوگرم در روز) و کور کومین + سدیم آرسنیت تقسیم شدند. از آب مقطر به‌عنوان رقیق‌کننده سدیم آرسنیت و از دی‌متیل سولفو کسید (*dimethyl sulfoxide-DMSO*) به‌عنوان حلال کور کومین استفاده شد. براساس این حلال‌ها دو گروه کنترل شامل آب مقطر و *DMSO* انتخاب گردید. تیمار به صورت تزریق داخل صفاقی و به مدت ۵ هفته (۳۵ روز، معادل یک دوره کامل اسپرماتوژنز در موش سوری)

گرفت. به این ترتیب که کل نقاط برخورد کرده پروب با کل میدان دید ( $\sum_{i=1}^n P_{total}$ ) و نقاط برخورد کرده با لوله‌های منی‌ساز ( $\sum_{i=1}^n P_{tubules}$ ) و بافت بینابینی ( $\sum_{i=1}^n P_{interstitial}$ ) شمارش گردید. در همه میدان‌های دید انتخابی این عمل انجام گرفت. سپس دانسیته حجمی هر یک از پارامترهای ذکر شده با استفاده از معادله زیر (که در آن  $x$  بافت بینابینی یا لوله‌های منی‌ساز است)، به دست آمد.

$$V_v = \frac{\sum_{i=1}^n p(x)}{\sum_{i=1}^n P_{total}}$$

در ادامه حجم مربوط به هر یک از اجزاء به‌طور غیرمستقیم و با ضرب کردن دانسیته حجمی ( $V_v$ ) آن در حجم کل بیضه در هر موش تخمین زده شد (۱۲).

$$V_{interstitial} = V_{testis} \times V_v \times$$

برای به دست آوردن ارتفاع اپی‌تلیوم زایشی از فرمول  $H = \frac{V_v}{S_v}$  استفاده شد که در آن  $V_v$  دانسیته حجمی اپی‌تلیوم زایشی و  $S_v$  دانسیته سطح اپی‌تلیوم زایشی است. انتخاب میدان‌های دید مطابق روش ذکر شده در بالا صورت گرفت. برای به دست آوردن دانسیته حجمی اپی‌تلیوم زایشی، تعداد نقاط برخورد کرده با اپی‌تلیوم زایشی شمارش و بر مجموع نقاط برخورد کرده با بافت بیضه تقسیم شد، بدین ترتیب دانسیته حجمی اپی‌تلیوم زایشی به دست آمد. برای محاسبه دانسیته سطح ( $S_v$ ) اپی‌تلیوم زایشی، از پروب خطی و معادله زیر استفاده شد (۱۳):

$$S_v = 2 \times \frac{\sum_{i=1}^n I_i}{l/p \cdot \sum_{i=1}^n P_i}$$

که در آن  $\sum I_i$  تعداد کل برخوردهای پروب خطی با سطح داخلی اپی‌تلیوم زایشی،  $\sum P_i$  تعداد کل نقاط برخورد کرده با اپی‌تلیوم زایشی و  $l/p$  طول خط‌گرید سطح در مقیاس واقعی بافت است.

برای محاسبه طول لوله‌های منی‌ساز، ابتدا از همه اسلایدهای ۵ میکرونی بافت بیضه موش با  $ob=10$  و روش

انجام گرفت (۱۰). پس از پایان دوره تیمار ابتدا موش‌ها توزین و توسط دی‌اتیل اتر بیهوش و تشریح شدند، سپس بیضه راست خارج و بعد از وزن کردن و اندازه‌گیری حجم آن‌ها به روش غوطه‌ور شدن (Immersion) (۱۱) به مدت یک هفته در محلول ثابت‌کننده (Modified Davidson's Fluid: MDF) قرار داده شد و از بافت‌های ثابت شده (Fixed tissue) برش‌های (Isotropic IUR) (uniform random sampling) تهیه شد (۱۲). برای محاسبه چروکیدگی بافت (ناشی از مراحل ثابت‌شدگی و پردازش بافتی) با تروکار به‌طور میانگین دو یا سه قطعه گرد از برش‌های IUR تهیه و دو قطر عمود بر هم از هر کدام اندازه‌گیری و میانگین شعاع آن‌ها محاسبه و به‌صورت قبل ( $r_{before}$ ) نشان داده شد. بعد از مراحل پاساژ بافتی، برش‌گیری و رنگ‌آمیزی (به روش Heidenhain's Azan)، مجدداً دو قطر عمود بر هم در هر کدام از اسلایدهای مربوط به چروکیدگی اندازه‌گیری و میانگین شعاع آن‌ها به‌صورت بعد ( $r_{after}$ ) به دست آمد سپس با استفاده از فرمول زیر میزان چروکیدگی مربوط به بیضه هر موش محاسبه شد (۱۳).

$$Shrinkage = 1 - \left( \frac{r_{after}}{r_{before}} \right)^2$$

با استفاده از فرمول چروکیدگی، حجم نهایی بیضه از طریق ضرب کردن مقدار عدم چروکیدگی در حجمی که به‌روش غوطه‌ور شدن به دست آمده بود، محاسبه شد.

#### محاسبه حجم لوله‌های منی‌ساز و بافت بینابینی

برای محاسبه حجم لوله‌های منی‌ساز و بافت بینابینی، با استفاده از روش نمونه‌گیری تصادفی منظم (Systematic Random Sampling) به‌طور میانگین ۵ میدان دید از هر اسلاید ۵ میکرونی انتخاب و پروب نقطه به‌طور کاملاً تصادفی روی هر میدان دید انداخته شد و شمارش انجام

هر موش، اندازه گیری و میانگین ضخامت غشای پایه با استفاده از معادله زیر محاسبه شد:

$$\text{Harmonic mean thickness layer} = 8/3\pi \times (\text{number of measurements}) / (\text{sum of the reciprocal of orthogonal intercept length})$$

به منظور تخمین تعداد سلول‌های زایای اسپرم، از روش اپتیکال دایسکتور و میکروکتور (ND 221 B, Heidenhain, Germany) استفاده و شمارش سلول‌ها از تمام برش‌های ۲۰ میکرونی مربوط به بیضه هر موش با استفاده از ابژکتیو با بزرگ‌نمایی ۱۰۰ و روش تصادفی منظم و فریم مخصوص، انجام گرفت. با استفاده از فرمول زیر دانسیته عددی ( $N_v$ ) انواع سلول‌ها محاسبه شد (۱۵):

$$N_v = \frac{\sum_{i=1}^n Q_i}{h \cdot \sum_{i=1}^n p_i \cdot a/f}$$

که در آن  $\sum Q_i$  تعداد کل انواع سلول‌های شمارش شده  $\sum P_i$  مجموع نقاط برخورد کرده با میدان‌های دید انتخابی،  $h$  ارتفاعی از برش که در آن شمارش صورت می‌گیرد و  $a/f$  سطح فریم در مقیاس واقعی بافت است. برای محاسبه تعداد کل انواع سلول‌های مورد نظر، عدد حاصل در حجم کل بیضه مربوطه ضرب شد (۱۶):

$$N(\text{total}) = N_v \times V(\text{total testis})$$

#### روش آماری تحلیل داده‌ها

داده‌های حاصل توسط نرم افزار SPSS نسخه ۱۶ و روش One way ANOVA و بدنبال آزمون آماری Tukey مورد تجزیه و تحلیل آماری قرار گرفت و تفاوت میانگین‌ها در سطح  $p < 0.05$  معنی دار در نظر گرفته شد.

تصادفی منظم به صورت کاملاً تصادفی ۱۵ میدان دید انتخاب و سپس با استفاده فریم شمارش ( unbiased counting frame) به طور میانگین ۱۵۰-۱۳۰ لوله منی ساز شمارش شد (۱۳). دانسیته طولی لوله‌های منی ساز نیز با استفاده از فرمول زیر محاسبه شد:

$$L_v = 2 \times \frac{\sum_{i=1}^n Q_i}{a/f \cdot \sum_{i=1}^n P_i}$$

که در آن  $\sum Q_i$  مجموع لوله‌های انتخاب شده،  $a/f$  سطح فریم مورد نظر در مقیاس واقعی بافت و  $\sum P_i$  مجموع نقاط برخورد کرده با بافت بیضه است. برای محاسبه طول کل لوله‌ها دانسیته طولی در حجم نهایی بیضه ضرب شد (۱۳).

$$L_{vt} = L_v \times V_{testis}$$

برای محاسبه قطر لوله‌های منی ساز، ابتدا با استفاده از میکروسکوپ مدل (Olympus B×41TE) و نرم افزار Olysia از همان میدان‌های دید انتخاب شده برای اندازه‌گیری طول لوله‌های منی ساز عکس گرفته شد. سپس فریم مخصوص شمارش به صورت کاملاً تصادفی بر روی تصاویر انداخته و قطر کوچک حدود ۱۵۰-۱۳۰ لوله منی ساز در امتداد قطر کوچک فریم صلیبی شکل با کمک نرم افزار موتیک اندازه‌گیری شد (۱۴).

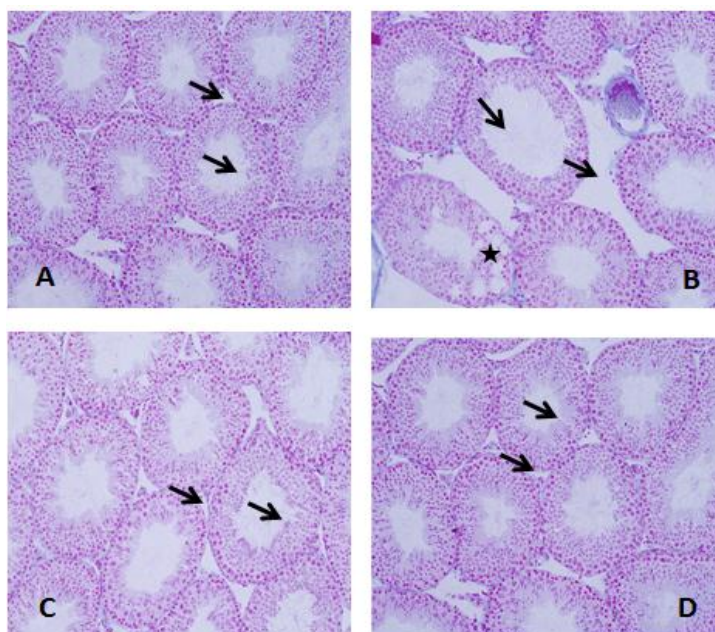
میانگین ضخامت غشای پایه لوله‌های منی ساز با استفاده از روش هارمونیک (Harmonic) اندازه‌گیری شد (۱۵). برای این کار از اسلایدهای ۵ میکرونی بافت بیضه هر موش با ابژکتیو با بزرگ‌نمایی ۱۰۰ و روش تصادفی منظم ۲۴-۲۶ میدان دید انتخاب شد سپس یک پروب که دارای خطوط موازی و مساوی (خطوط ایزوتروپیک) بود بر روی تصویر مربوط به مقطع بیضه انداخته شد و از محل برخورد خطوط پروب با سطح داخلی غشای پایه یک خط عمود بر خط مماس غشای خارجی کشیده شد و طول این خط توسط نرم افزار موتیک (Motic image 2000) اندازه‌گیری شد. به طور میانگین ۱۵۰-۱۳۰ برخورد (Intercept) در بیضه

## نتایج

## تغییرات بافت‌شناسی

لوله‌های منی‌ساز در گروه کنترل اسپرmatوژنز طبیعی داشته، اپی‌تلیوم زایشی لوله‌ها شکل طبیعی خود را حفظ کرده و سلول‌ها دارای نظم و ترتیب و بهم پیوستگی بودند (شکل 1-A). در گروه سدیم آرسنیت آتروفی لوله‌های منی‌ساز، افزایش وسعت بافت بینابینی به‌همراه ادم بافتی، تخریب اسپرmatوژنز و کاهش تراکم اسپرم‌ها مشاهده شد. در این گروه ضخامت اپی‌تلیوم زایشی نسبت به سایر گروه‌ها کاهش یافته و آثاری از واکوئل زایی در آن دیده

شد (شکل 1-B). در گروه کورکومین ساختار لوله‌های منی‌ساز تقریباً مشابه گروه کنترل بود (1-D). بررسی‌های بافت‌شناسی بیضه موش در گروه سدیم آرسنیت + کورکومین نیز نشان داد که اکثر تغییرات تخریبی و بی‌نظمی‌های ایجاد شده توسط سدیم آرسنیت با تجویز کورکومین برگشت و تعدیل یافته بود به‌طوری که اپی‌تلیوم زایشی لوله‌های منی‌ساز دارای ساختار طبیعی بوده و اسپرmatوژنز طبیعی داشتند همچنین ادم میان بافتی در این گروه به میزان زیادی کاهش یافته بود (شکل 1-C).



شکل ۱. تصاویر میکروسکوپی از بافت بیضه موش‌های بالغ در گروه‌های تیمار شده با سدیم آرسنیت (۵ میلی‌گرم بر کیلوگرم در روز) و

کورکومین (۱۵ میلی‌گرم بر کیلوگرم در روز)، (برش‌های ۵ میکرونی، رنگ‌آمیزی هایدن‌هاین آزان، بزرگ‌نمایی  $\times 200$ ) نشان دهنده:

(A) اپی‌تلیوم زایشی و حجم فضای بینابینی طبیعی در گروه کنترل (پیکان).

(B) کاهش ارتفاع اپی‌تلیوم زایشی (نوک پیکان)، واکوئل شدن و بی‌نظمی اپی‌تلیوم زایشی و تخریب اسپرmatوژنز (ستاره)، و افزایش در فضای بینابینی (پیکان) در گروه تیمار شده با سدیم آرسنیت.

(C) اپی‌تلیوم زایشی، اسپرmatوژنز و فضای بینابینی تقریباً طبیعی (پیکان) در گروه تیمار شده با سدیم آرسنیت + کورکومین.

(D) نمای لوله‌های منی‌ساز شبیه به گروه کنترل (پیکان) در گروه تیمار شده با کورکومین.

## تغییرات استریولوژیک

از آنجا که تفاوت معنی داری بین نتایج گروه‌های کنترل مشاهده نشد، داده‌های گروه آب مقطر به‌عنوان گروه کنترل در نظر گرفته شد. نتایج این مطالعه کاهش معنی دار میانگین حجم لوله‌های منی‌ساز ( $P < 0/05$ ) و افزایش معنی دار میانگین حجم بافت بینابینی را در گروه سدیم آرسنیت نسبت به گروه کنترل نشان داد ( $P < 0/001$ ). مصرف همزمان کورکومین و سدیم آرسنیت کاهش حجم لوله‌های منی‌ساز و افزایش در حجم بافت بینابینی را نسبت به گروهی که فقط سدیم آرسنیت دریافت کرده بودند به‌طور معنی دار جبران کرد ( $P < 0/05$ ). میانگین حجم کل بیضه در بین گروه‌های مختلف تیماری و کنترل تغییرات معنی داری نداشت (جدول ۱).

میانگین طول لوله‌های منی‌ساز در بین ۵ گروه تفاوت معنی داری نداشت اما میانگین قطر، ارتفاع اپیتلیوم زایشی ( $P < 0/001$ ) و ضخامت غشای پایه ( $P < 0/01$ ) لوله‌های منی‌ساز در گروه سدیم آرسنیت نسبت به گروه کنترل

کاهش معنی داری را نشان داد. از سوی دیگر کورکومین موجب جبران کاهش میانگین ضخامت غشای پایه و قطر و ارتفاع اپیتلیوم زایشی در گروه سدیم آرسنیت + کورکومین نسبت به گروه سدیم آرسنیت گردید ( $P < 0/01$ ) (جدول ۲). همچنین کاهش معنی داری در تعداد سلول‌های اسپرماتوسیت و اسپرماتید در موش‌های تیماری با سدیم آرسنیت در مقایسه با گروه کنترل مشاهده شد ( $P < 0/001$ ). در گروه تیماری همزمان سدیم آرسنیت + کورکومین میانگین تعداد این سلول‌ها در مقایسه با گروه سدیم آرسنیت به‌طور معنی داری افزایش یافت و به حد گروه کنترل رسید ( $P < 0/001$ ). اختلاف معنی داری در تعداد سلول‌های اسپرماتوگونی و سرتولی در گروه سدیم آرسنیت در مقایسه با سایر گروه‌ها مشاهده نگردید (جدول ۳).

از طرفی مقایسه میانگین وزن موش‌ها و همچنین وزن بیضه در پایان دوره تیمار تغییر معنی داری در هیچ یک از گروه‌های تیماری نسبت به گروه کنترل نشان نداد (جدول ۴).

جدول ۱. مقایسه میانگین حجم کل بیضه ( $mm^3$ )، حجم لوله‌های منی‌ساز ( $mm^3$ ) و حجم بافت بینابینی ( $mm^3$ ) در گروه‌های مختلف موش ۵ هفته پس از تیمار با سدیم آرسنیت (۵ میلی‌گرم بر کیلوگرم در روز) و کورکومین (۱۵ میلی‌گرم بر کیلوگرم در روز).

گروه‌ها	میانگین کل حجم بیضه ( $mm^3$ )	میانگین حجم لوله‌های منی‌ساز ( $mm^3$ )	میانگین حجم بافت بینابینی ( $mm^3$ )
کنترل	* $79/87 \pm 4/71$	* $65/08 \pm 4/50$	* $14/79 \pm 3/65$
سدیم آرسنیت	* $73/52 \pm 5/19$	* $52/49 \pm 3/51$	* $21/03 \pm 4/50$
سدیم آرسنیت + کورکومین	* $80/88 \pm 10/01$	* $66/32 \pm 10/05$	* $14/56 \pm 10/08$
کورکومین	* $84/52 \pm 9/90$	* $70/78 \pm 7/85$	* $13/74 \pm 4/49$
DMSO	* $79/59 \pm 6/17$	* $65/92 \pm 5/36$	* $13/17 \pm 1/86$

**جدول ۲.** محاسبه طول (m)، قطر (μm)، ضخامت غشای پایه (μm) و ارتفاع اپی تلیوم زایشی لوله‌های منی ساز (μm) در گروه‌های مختلف موش (۵ هفته) پس از تیمار با سدیم آرسنیت (۵ میلی‌گرم بر کیلوگرم در روز) و کورکومین (۱۵ میلی‌گرم بر کیلوگرم در روز).

گروه‌ها	طول لوله‌های منی ساز (m)	قطر لوله‌های منی ساز (μm)	ارتفاع اپی تلیوم زایشی لوله‌های منی ساز (μm)	ضخامت غشای پایه (μm)
کنترل	*۲/۵±۰/۳۴	*۱۸۰/۷۰±۵/۴۸	*۵۷/۳۹±۸/۰۵	*۶/۴۵±۰/۳۶
سدیم آرسنیت	*۲/۳۳±۰/۲۹	*۱۵۰/۳۱±۹/۹۴	*۴۶/۸۵±۲/۹۷	*۴/۴۳±۰/۱۷
سدیم آرسنیت+کورکومین	*۲/۶۰±۰/۳۱	*۱۷۷/۶۸±۴/۴۴	*۵۶/۹۲±۳/۲۴	*۶/۰۱±۰/۰۵
کورکومین	*۲/۶۲±۰/۲۴	*۱۸۷/۵۳±۳/۹۸	*۵۸/۰۲±۶/۱۶	*۶/۴۹±۰/۲۷
DMSO	*۲/۶۰±۰/۲۷	*۱۸۷/۳۶±۲/۶۱	*۵۶/۸۵±۲/۹۱	*۶/۳۵±۰/۰۸

**جدول ۳.** مقایسه میانگین تعداد انواع سلول‌های اسپرماتوگونی، اسپرماتوسیت، سرتولی (×۱۰۶) در گروه‌های مختلف موش ۵ هفته پس از تیمار با سدیم آرسنیت (۵ میلی‌گرم بر کیلوگرم در روز) و کورکومین (۱۵ میلی‌گرم بر کیلوگرم در روز).

گروه‌ها	سرتولی	اسپرماتوگونی	اسپرماتوسیت	اسپرماتید گرد	اسپرماتید دراز
کنترل	*۳/۰۱±۰/۱۱	*۵/۹۱±۰/۵۳	*۲۲/۴۴±۲/۲۸	*۴۰/۸۷±۱/۸۵	*۴۰/۱۶±۱/۵۷
سدیم آرسنیت	*۲/۹۸±۰/۱۴	*۵/۴۹±۰/۶۱	*۱۵/۴۹±۱/۸۶	*۲۲/۴۲±۲/۸۳	*۲۱/۲۶±۱/۷۸
سدیم آرسنیت+کورکومین	*۳/۰۹±۰/۱۲	*۵/۶۰±۰/۴۲	*۲۱/۹۷±۰/۷۴	*۴۰/۰۸±۰/۹۶	*۴۰/۶۶±۱/۲۱
کورکومین	*۲/۷۰±۱/۳	*۶/۱۰±۰/۲۲	*۲۰/۷۶±۰/۵۸	*۴۰/۸۰±۰/۹۵	*۴۱/۰۷±۱/۰۲
DMSO	*۳/۲۶±۰/۳۱	*۵/۸۹±۰/۱۶	*۲۱±۱	*۳۹/۶۸±۰/۴۸	*۴۰/۴۳±۰/۸۸

**جدول ۴.** مقایسه میانگین وزن بیضه (گرم) و وزن موش (گرم) در گروه‌های مختلف موش ۵ هفته پس از تیمار با سدیم آرسنیت (۵ میلی‌گرم بر کیلوگرم در روز) و کورکومین (۱۵ میلی‌گرم بر کیلوگرم در روز).

گروه‌ها	میانگین وزن اولیه موش (گرم)	میانگین وزن موش در پایان تیمار (گرم)	میانگین وزن بیضه (میلی‌گرم)
کنترل	*۳۲/۰۸±۲/۶۷	*۳۴/۵۷±۲/۱۷	*۱۱۸±۱۶
سدیم آرسنیت	*۳۰/۹۰±۳/۸۰	*۳۳/۸۷±۱/۳	*۱۰۷±۱۰
سدیم آرسنیت+کورکومین	*۳۱/۸۱±۳/۳۳	*۳۴/۰۸±۳/۳	*۱۰۸±۱۴
کورکومین	*۳۱/۲۸±۲/۶	*۳۵/۴۶±۲/۳۸	*۱۱۷±۱۶
DMSO	*۳۰/۷۱±۲/۸	*۳۶/۲۶±۲/۹۲	*۱۲۰±۱۵

## بحث

در این مطالعه سدیم آرسنیت توانست موجب کاهش معنی دار حجم لوله‌های منی‌ساز، قطر، ارتفاع اپیتلیوم زایشی و ضخامت غشای پایه لوله‌های منی‌ساز و همچنین تعداد سلول‌های اسپرماتوسیت و اسپرماتید (گرد و دراز) در مقایسه با دیگر گروه‌ها شود. کاهش میانگین حجم لوله‌های منی‌ساز در گروه سدیم آرسنیت می‌تواند به علت آتروفی لوله‌های منی‌ساز باشد. در مطالعات دیگر آتروفی لوله‌های منی‌ساز در اثر سدیم آرسنیت مشاهده شده است (۱۷). گزارش شده است که میزان زیاد آپوپتوز (مرگ سلولی) و کاهش تعداد سلول‌های جنسی می‌تواند دلیلی بر تحلیل لوله‌های منی‌ساز توسط سدیم آرسنیت باشد (۱۸، ۱۹). چنانکه در این مطالعه نیز کاهش حجم لوله‌های منی‌ساز همراه با کاهش معنی دار تعداد سلول‌های جنسی در موش‌های تیماری با سدیم آرسنیت مشاهده گردید.

حجم بافت بینابینی در مطالعه حاضر در گروه تیماری با سدیم آرسنیت در مقایسه با سایر گروه‌ها افزایش معنی داری را نشان داد (۲۰). افزایش در وسعت بافت بینابینی در اثر تیمار با سدیم آرسنیت، با کاهش قطر لوله‌های منی‌ساز سازگار است و می‌تواند به علت ادم باشد (۲۱، ۲۲). ادم به دنبال کاهش سطح تستوسترون ایجاد می‌شود و کاهش سطح تستوسترون توسط سدیم آرسنیت در پژوهش‌های دیگران گزارش شده است (۲۳، ۲۴). در این بررسی ارتفاع اپی‌تلیوم زایشی و قطر لوله‌های منی‌ساز در گروه تیمار با سدیم آرسنیت کاهش معنی داری یافت. کاهش ارتفاع اپی‌تلیوم زایشی می‌تواند نشان دهنده برهم خوردن نظم و کاهش لایه سلول‌های زایا، کاهش سلول‌های جنسی و یا آزادسازی زود هنگام اسپرماتیدهای نابالغ به داخل لومن در اثر سدیم آرسنیت باشد (۲۵، ۱۸-۲۷). کاهش قطر لوله‌های منی‌ساز نیز خود می‌تواند در اثر کاهش ارتفاع اپی‌تلیوم زایشی ایجاد شود. کاهش قطر و ارتفاع اپیتلیوم

زایشی لوله‌های منی‌ساز در این مطالعه در توافق با نتایج مطالعات دیگران است؛ در مطالعه‌ای که بر روی رت‌های نابالغ نژاد ویستار (Wistar rat) با دوز ۸ میلی‌گرم بر کیلوگرم طی ۹۰ روز صورت گرفت ارتفاع اپی‌تلیوم زایشی و قطر لوله‌های منی‌ساز در گروه سدیم آرسنیت نسبت به سایر گروه‌ها به دلیل سمیت استرس اکسیداتیوی ناشی از سدیم آرسنیت کاهش یافت (۷). همچنین در مطالعه دیگری بر روی موش‌های تیماری با سدیم آرسنیت با دوز ۷ میلی‌گرم بر کیلوگرم کاهش قطر لوله‌های منی‌ساز گزارش شد (۲۸).

گزارش شده است که گلوکوتایون احیاء (GSH) و آنزیم‌های سوپراکسید دسموتاز (SOD) و کاتالاز (CAT) نقش اصلی را در برابر آسیب سلولی القا شده با رادیکال‌های آزاد دارند (۲۵). در اثر کاهش سطح GSH، تعدادی از عملکردهای سلول دچار آسیب می‌شوند که شامل کاهش در ظرفیت احیاء، بیوستتز پروتئین، عملکرد ایمنی، انباشتگی محصولات لیپید پراکسیداسیون و ظرفیت دفع سموم می‌باشد (۲۹). بنابراین آسیب‌های بافتی در اثر سدیم آرسنیت می‌تواند به علت کاهش سطح GSH ایجاد شود (۳۰). در این مطالعه کاهش معنی داری در تعداد سلول‌های اسپرماتوسیت و اسپرماتیدهای دراز و گرد در موش‌های تیمار با سدیم آرسنیت در مقایسه با سایر گروه‌ها مشاهده شد. اما اختلاف معنی داری در تعداد سلول‌های اسپرماتوگونی و سرتولی در گروه سدیم آرسنیت در مقایسه با سایر گروه‌ها مشاهده نشد. چنانکه گزارش شده است که سلول‌های اسپرماتوگونی مقاوم‌ترین سلول‌های جنسی هستند (۳۱). در مطالعات صورت گرفته کاهش در تعداد سلول‌های اسپرماتید و اسپرماتوسیت در اثر تیمار با سدیم آرسنیت گزارش شده است؛ در پژوهشی که بر روی موش‌های نژاد آلبینو سوئیس تیمار شده با سدیم آرسنیت در دوزهای ۳۰ و ۴۰ میلی‌گرم بر لیتر انجام شد، مشاهده شد که جمعیت‌های



در این مطالعه اثر حفاظتی و بهبود دهنده کورکومین در جلوگیری از اثرات مخرب سدیم آرسنیت در گروه تیماری سدیم آرسنیت + کورکومین مشاهده شد. کورکومین مولکولی است که با اثر چندجانبه‌ای خود در درمان بسیاری از بیماری‌ها کاربرد دارد، اثرات چند جانبه کورکومین به علت تأثیر آن بر مولکول‌های مختلف در مسیرهای تنظیمی متفاوت است، از این رو دارای خواص بیولوژیکی فارماکولوژیکی می‌باشد. کورکومین موجب مهار تولید رادیکال‌های آزاد می‌شود. اثرات آنتی‌اکسیدانی کورکومین در غیرفعال کردن رادیکال‌های آزاد ثابت شده است (۲۸). در مطالعات گذشته اثر حفاظتی کورکومین بر روی مارک‌های بیوشیمیایی استرس اکسیداتیو در پلاسمای خون و بافت بیضه رت‌ها ناشی از سدیم آرسنیت اثبات شده است (۲). چنانکه کورکومین با توجه به خاصیت آنتی‌اکسیدانی خود باعث مهار رادیکال‌های آزاد و در نتیجه جبران اثرات ناشی از استرس اکسیداتیو توسط سدیم آرسنیت گردید (۳۰). از سویی، اثر آنتی‌اکسیدانی کورکومین در مطالعات گذشته در روند اسپرماتوزنز تأیید شده است (۲، ۲۷). به طوری که در مطالعه‌ای که بر روی موش‌های نژاد Balb-c صورت گرفت کورکومین توانست موجب بهبود معنی‌دار اثرات ناشی از سمیت داروی مترونیدازول در بافت بیضه موش‌های گروه کورکومین + مترونیدازول نسبت به گروه مترونیدازول شود (۹). در مطالعه مشابه دیگری که بر روی موش‌های سویسی آلبنو تحت تیمارهای مختلف با کلرید کادمیوم صورت گرفت، اثرات بهبود بخش و جبران‌کننده کورکومین بر روی بافت بیضه مشاهده گردید و کورکومین در این مطالعه باعث بهبود اثرات بافت‌شناسی ناشی از این سم شد (۳۶).

سلول‌های جنسی در این موش‌ها، از جمله اسپرماتوسیت اولیه، ثانویه و اسپرماتیدها به صورت وابسته به دوز کاهش معنی‌داری پیدا کرده است اما تعداد سلول‌های اسپرماتوگونی تغییری نداشته است (۳۲). همچنین در مطالعه دیگری که بر روی موش‌های آلبنو سوئیس با دوز ۰/۴ پی پی ام به مدت ۶۰ روز صورت گرفته (۴) و در مطالعه‌ای که بر روی رت‌های نژاد ویستار (Wistar rat) تیماری با سدیم آرسنیت با دوز ۸ میلی‌گرم بر کیلوگرم طی ۹۰ روز انجام شده، کاهش در تعداد سلول‌های جنسی گزارش شده است (۷). خاصیت آپوپتوزی آرسنیت بر روی سلول‌های بافت بیضه اثبات شده است (۲)، بنابراین یکی از احتمالات ممکن در مورد کاهش تعداد سلول‌های جنسی در بافت بیضه حیوانات تیمار شده با سدیم آرسنیت می‌تواند به دنبال القای آپوپتوزیس در این سلول‌ها باشد.

علاوه بر این کاهش سلول‌های اسپرماتوسیت و اسپرماتید در این مطالعه احتمالاً در نتیجه کاهش سطح هورمون‌های جنسی در اثر سدیم آرسنیت نیز می‌باشد. سدیم آرسنیت می‌تواند بر سطح هورمون‌های تستوسترون و هورمون لوتهینی (Luteinizing Hormone (LH) اثر گذاشته و آن‌ها را کاهش دهد (۳، ۲۴). کاهش سطح تستوسترون در داخل بیضه خود می‌تواند به جدا شدن سلول‌های زایا از اپی‌تلیوم اسپرم‌ساز و سرانجام مرگ سلول‌های زایا منجر شود (۳۳). از سوی دیگر سدیم آرسنیت موجب کاهش فعالیت آنزیم‌های آنتی‌اکسیدانی مثل سوپراکسید دیسموتاز، کاتالاز، گلوکاتایون ردوکتاز و گلوکاتایون پراکسیداز، افزایش پراکسید هیدروژن (H<sub>2</sub>O<sub>2</sub>) و لیپید پراکسیداسیون (Lipid peroxidation: LPO) می‌شود (۲۵، ۲۸، ۳۴). لیپید پراکسیداسیون در بافتی مثل بیضه که دارای درجه بالای متابولیسم و تکثیر سلولی است می‌تواند بسیار زیان‌آور باشد (۳۵). بنابراین سدیم آرسنیت از این طریق نیز می‌تواند تا حد زیادی به سلول‌های جنسی آسیب وارد کند.

## نتیجه گیری

نتایج این مطالعه نشان داد که کورکومین به عنوان یک آنتی اکسیدان قوی می تواند نقش حفاظتی در برابر اثر تخریبی سدیم آرسنیت بر پارامترهای بافتی بیضه و جمعیت سلول های اسپرماتوژنیک و سرتولی داشته باشد. بنابراین می توان از کورکومین به عنوان یک مکمل در درمان مسمومیت های ناشی از سدیم آرسنیت در مناطق صنعتی استفاده کرد. همچنین پیشنهاد می شود که مطالعات مرتبط

آینده سطح هورمون تستوسترون و آنزیم های SOD، GPx و MDA نیز اندازه گیری شود.

## سپاسگزاری

این پژوهش در آزمایشگاه تحقیقاتی گروه زیست شناسی دانشکده علوم پایه دانشگاه اراک انجام گردید. بدین وسیله نویسندگان از مساعدت های فراوان معاون پژوهشی و فنآوری و مسئولان آزمایشگاه تحقیقاتی و استریولوژی دانشگاه اراک تقدیر و تشکر می نمایند.

## References

- Hillie T, Hlophe M. Nanotechnology and the challenge of clean water. *Nat Nanotechnol* 2007; 2 (11): 663-4.
- El-Demerdash FM, Yousef MI, Radwan FM. Ameliorating effect of curcumin on sodium arsenite-induced oxidative damage and lipid peroxidation in different rat organs. *Food Chem Toxicol* 2009;47(1): 249-254.
- Jana K, Jana S, Samanta PK. Effects of chronic exposure to sodium arsenite on hypothalamo-pituitary-testicular activities in adult rats: possible an estrogenic mode of action. *Reprod Biol Endocrinol* 2006; 16(4):4-9.
- Vijaya M, Reddy B, Sudheer SD, Pradesh T.A, Reddy P.S, Reddy S.H and Karthik A. Transplacental and Lactational Exposure of Mice to Arsenic: Effect on Body and Organ Weights with Special Reference to Male Reproductive Organs. *JRI* 2012; 3(1): 17-21.
- Liu S.X, Athar M, Lippai I, Waldren C, Hei T.K. Induction of oxyradicals by arsenic: implication for mechanism of genotoxicity. *Proc Natl Acad Sci USA* 2001; 98(4):1643-8.
- Kuladip J, Subarna J, Prabhat Kumar S. Effect of chronic exposure to sodium arsenite on hypothalamo-pituitary-testicular activities in adult rats: possible an estrogenic mode of action. *RBEJ* 2006; 4(1): 9.
- Soleimani M.M, Taefi R. The protective role of vitamin E on the testicular tissue in rats exposed to sodium arsenite during the prenatal stage till sex maturity: A stereological analysis. *IJRM* 2012; 10(6): 571-80.
- Akram M, Shahab-uddin, Ahmed A, Usmanghani k, Hannan A, Mohiuddin E, et al. Curcuma longa and curcumin: a review article. *ROM J BIOL PLANT BIOL* 2010; 55(2): 65-70.
- Noorafshan A, Karbalay-doust S, Valizadeh A, Aliabadi E, Mirkhani H. Ameliorative Effects of curcumin on the seminiferous epithelium in

- Metronidazole-treated mice: A Stereological Study. *Toxicol Pathol* 2010; 38(3):366-71.
10. Biswas J, Roy S, Mukherjee S, Sinha D, Roy M. Indian spice curcumin may be an effective strategy to combat the genotoxicity of arsenic in Swiss albino mice. *APJCP* 2010; 11(1); 239-47.
  11. Mandarim-de-Lacerda, C.A. Stereological tools in biomedical research. *An Acad Bras Cienc* 2003; 75(4): 469-86s.
  12. Howard V, Reed M. Unbiased Stereology: Three-Dimensional Measurement in Microscopy. Bios Scientific Publishers *J Microsc* 1998; 1(1): 1-93.
  13. Hoseini L, Roozbeh J, Sagheb M, Karbalay-Doust S, Noorafshan A. Nandrolone decanoate increases the volume but not the length of the proximal and distal convoluted tubules of the mouse kidney. *Micron* 2009; 40(2); 226-30.
  14. Dalgaard M, Pilegaard K, Ladefoged O. In utero exposure to diethylstilboestrol or 4-n-nonylphenol in rats: number of sertoli cells, diameter and length of seminiferous tubules estimated by stereological methods. *Pharmacol Toxicol* 2002; 90(2):59-65.
  15. Ferrando RE, Nyengaard JR, Hays SR, Fahy JV, Woodruff PG. Applying stereology to measure thickness of the basement membrane zone in bronchial biopsy specimens. *J Allergy Clin Immunol* 2003; 112(6):1243-5.
  16. Peng B, Zhang RD, Dai XS, Deng XZ, Wan Y, Yang ZW. Quantitative (stereological) study of the effects of vasectomy on spermatogenesis in rhesus monkeys (*Macacumulatta*). *Reproduction* 2003; 124(6): 847-56.
  17. das Neves RN, Carvalho F, Carvalho M, Fernandes E, Soares E, de Bastos ML, de Pereira ML. Protective activity of hesperidin and lipoic acid against sodium arsenite acute toxicity in mice, *Toxicol Pathol* 2004; 32(5):527-35.
  18. Li Y, Wang M, Piao F, Wang X. Subchronic exposure to arsenic inhibits spermatogenesis and downregulates the expression of Ddx3y in testis and epididymis of mice. *Toxicol Sci* 2012; 128(2): 482-9.
  19. Kaushal P, Dhar P, Shivaprasad SM, Mehra RD. Postnatal exposure to sodium arsenite (NaAsO<sub>2</sub>) induces long lasting effects in rat Testes. *Toxicol Int* 2012; 19(2): 215-22.
  20. Ahmad I, Hussain T. Arsenic induced microscopic changes in rat testis. *Professional Med J* 2008; 15(2): 287-1.
  21. Raleigh D, O'Donnell L, Southwick GJ, de Kretser DM, McLachlan RI. Stereological analysis of the human testis after vasectomy indicates impairment of spermatogenic efficiency with increasing obstructive interval. *Fertil Steril* 2004; 81(6):1595-603.
  22. Soleimani M, Hemadi M. The effects of sodium arsenite on the testis structure and sex hormones in vasectomised rat. *IJRM* 2007; 5(3):127-33.
  23. Lirdi LC, Stumpp T, Sasso-Cerri E, Miraglia SM. Amifostine Protective Effect on Cisplatin-Treated Rat Testis.

- Anat Rec (Hoboken)* 2008; 291(7):797-808.
24. Chinoy NJ, Tewaria K, Jhala DD. Fluoride and or arsenic toxicity in mice testis with formatin of giant cell and subsequent recover bye some antidotes. *Fluoride* 2004; 37(3):172-84.
  25. Uygur R, Aktas C, Caglar V, Uygur E, Erdogan H, Ozen OA. Protective effects of melatonin against arsenic-induced apoptosis and oxidative stress in rat testes, *Toxicol Ind Health* 2016; 32(5): 848-59.
  26. De Souza Predes F, Diamante MA, Dolder H. Testis response to low doses of cadmium in Wistar rats. *Int J Exp Pathol* 2010; 91(2):125-31.
  27. Kovacevic K, Budefeld T, Majdic G. Reduced seminiferous tubule diameter in Mice neonatally exposed to perfume. *Slovenian Vet. Res* 2006; 43(4):177-83.
  28. Bustos-Obregón E, Poblete D, Catriao R, Fernandes FH. Protective Role of Melatonin in Mouse Spermatogenesis Induced by Sodium Arsenite. *Int J Morphol* 2013; 31(3):849-56.
  29. Karafakioglu YS, Aslan R. Taurine Prevents Nonylphenol-Induced Oxidative Stress in Rats. *Javaa* 2010; 9(1):37-43.
  30. Khan S, Telangb AG, Malik JK. Arsenic-induced oxidative stress, apoptosis and alterations in testicular steroidogenesis and spermatogenesis in wistar rats: ameliorative effect of curcumin. *WJPP* 2013; 2(3): 33-48.
  31. Aydos K, Guven M.C, Can B, Ergun A. Nicotine toxicity to the ultrastructure of the testis in rats. *BJU Int* 2001; 88(6): 622-6.
  32. Sanghamitra S, Hazra Jb, Upadhyay SNb, Singh RKb and Chowdhury AR. Arsenic induced toxicity on testicular tissue of mice. *Indian J Physiol Pharmacol* 2008; 52(1): 84-90.
  33. Blanco-Rodriguez J, Martinez- Garcia C. Apoptosis precedes detachment of germ cells from the seminiferous epithelium after hormone suppression by short-term oestradiol treatment of rats. *Int J Androl* 1998; 21(2):109-15.
  34. Morakinyo AO, Achema PU, Adegoke OA. Effect of Zingiber Officinale (Ginger) on Sodium Arsenite-Induced Reproductive Toxicity in Male Rats. *Ajbrui* 2010; 13(1): 39 - 45.
  35. Elshaari FA, Fatum AE, Sheriff D. Spermatozoa-an unique representation of Oxygen-Antioxidant paradox. *Acta Medica Medianae* 2010; 49(1):48-53.
  36. Singh P, Deora K, Sankhla V, Mogra P. Curcumin rendered protection against cadmium chloride induced testicular damage in Swiss albino mice, *JCellMolBiol* 2012; 10(2): 31-8.

## Curcumin Protects Mice Testicular Tissue against the Adverse Effects of Sodium Arsenite: A Stereological Study

Malek Soleimani Mehranjani, Ph.D. <sup>1\*</sup>, Najmeh Hatamikia, M.Sc. <sup>2</sup>, Samira Naderi noreini, M.Sc. <sup>2</sup>

1. Professor of Histology and Embryology, Department of Biology, Faculty of Science, Arak University, Arak, Iran

2. Masters of Developmental Cell Biology, Department of Biology, Faculty of Science, Arak University, Arak, Iran

\* Corresponding author; e-mail: m-soleimani@araku.ac.ir

(Received: 20 Sep. 2015 Accepted: 4 May 2016)

### Abstract

**Background & Aims:** Sodium arsenite, an environmental pollutant, produces free radicals with harmful effects on the reproductive system. The aim of this study was to investigate the effect of curcumin, as a strong antioxidant, on the testis tissue and spermatogenic cell population in mice treated with sodium arsenite.

**Methods:** In this experimental study, Adult male NMRI mice were randomly divided into the 5 groups (n=6): control, sodium arsenite (5mg/kg/day), curcumin (15mg/kg/day), sodium arsenite+curcumin and DMSO as vehicle. After 5 weeks of treatment (through intraperitoneal injection), animals right testis were removed, fixed, sectioned, stained (using heiden hain azan method) and stereologically studied. Data were analyzed using one-way ANOVA and Tuckey's test and the means were considered significantly different at  $p < 0.05$ .

**Result:** A significant decrease in the mean volume ( $P < 0.05$ ) and diameter ( $P < 0.001$ ) of seminiferous tubules, height of the germinal epithelium ( $P < 0.01$ ), thickness of the basement membrane ( $P < 0.001$ ) and the number of spermatocytes and spermatids ( $p < 0.001$ ) and a significant increase in the mean volume of the interstitial tissue was observed in the sodium arsenite group compared to the control ones ( $p < 0.05$ ). The above parameters were significantly compensated to the control level in the sodium arsenite+curcumin group.

**Conclusions:** Curcumin can compensate the harmful effects of sodium arsenite on the testicular tissue and spermatogenic cell populations in adult mice. Therefore, it is suggested as a supplement in the case of arsenite intoxication.

**Keywords:** Curcumin, Mice, Sodium arsenate, Stereology, Testis

Journal of Kerman University of Medical Sciences, 2016; 23 (6): 714-726