

تأثیر سلنیوم خوراکی بر موکوزیت ناشی از پرتودرمانی در بیماران دچار سرطان سر و گردن:

یک مطالعه پایلوت دوسویه کور

احمد عامری^۱، محمد عباسی نظری^{۲*}، عاطفه فاضلی^۳، فرهاد صرافزاده^۴، آرش محبوبی^۵

خلاصه

مقدمه: هدف از انجام این مطالعه بررسی کارآیی سلنیوم خوراکی در تخفیف موکوزیت دهانی ناشی از پرتو درمانی در بیماران مبتلا به سرطان‌های سر و گردن بود.

روش: در این مطالعه پایلوت دو سویه کور تصادفی شده، بیماران تحت پرتو درمانی به دلیل تومور اولیه در سر یا گردن با دارابودن حداقل ۲ ناحیه درگیر در دهان به مطالعه دعوت شدند. بیماران به صورت تصادفی در یکی از گروه‌های دریافت کننده سلنیوم (۴۰۰ میکروگرم روزانه) یا دارونما که روز قبل از پرتودرمانی شروع و تا ۳ هفته پس از درمان ادامه می‌یافت، قرار گرفتند. بررسی موکوزال هر هفته در طول پرتو درمانی انجام گردید. نسخه دوم سیستم درجه بندی NCI-CTC و سیستم نمره دهی Epstein برای ارزیابی موکوزیت استفاده گردید. حفره دهان به ۱۴ ناحیه آناتومیکال و وابسته تقسیم و هفتگی ارزیابی شد. بر اساس شدت موکوزیت، هر منطقه طبق سیستم ۴ تایی نمره دهی و میانگین نمره موکوزیت محاسبه گردید.

یافته‌ها: در مجموع، ۳۵ بیمار وارد مطالعه شدند. میانگین نمره شدت موکوزیت در هر ۳ هفته مورد بررسی در گروه سلنیوم نسبت به گروه دارونما کمتر بود. میانگین نمره موکوزیت در هفته‌های اول، دوم و سوم در گروه سلنیوم به ترتیب $0/28 \pm 0/51$ و $0/55 \pm 0/35$ و $0/34 \pm 0/75$ و در گروه دارونما $0/81 \pm 0/21$ و $0/43 \pm 0/79$ و $0/46 \pm 0/08$ بود. بر اساس آنالیز آماری Repeated measure ANOVA، افزایش قابل توجهی در موکوزیت بیماران گروه دارونما نسبت به گروه سلنیوم وجود داشت ($P=0/019$).

نتیجه‌گیری: نتایج این مطالعه از این تئوری که سلنیوم خوراکی می‌تواند به‌عنوان درمان مؤثر و قابل تحمل در جلوگیری از موکوزیت ناشی از پرتو درمانی استفاده شود، حمایت می‌نماید.

واژه‌های کلیدی: سلنیوم، پرتودرمانی، موکوزیت، حفره دهانی

۱- دانشیار، گروه رادیوتراپی، بیمارستان امام حسین (ع)، دانشگاه علوم پزشکی شهید بهشتی، تهران، ایران ۲- دانشیار، گروه داروسازی بالینی، دانشکده داروسازی، دانشگاه علوم پزشکی شهید بهشتی، تهران، ایران ۳- دکترای داروسازی، گروه داروسازی بالینی، دانشکده داروسازی، واحد علوم دارویی دانشگاه آزاد اسلامی، تهران، ایران ۴- استادیار، گروه بیماری‌های عفونی، بیمارستان افضل‌پور، دانشگاه علوم پزشکی کرمان، کرمان، ایران ۵- استادیار، گروه فارماسیوتیکس و نانو تکنولوژی دارویی، دانشکده داروسازی، دانشگاه علوم پزشکی شهید بهشتی، تهران،

ایران

* نویسنده مسؤول، آدرس پست الکترونیک: m_abbasi@sbmu.ac.ir

دریافت مقاله: ۱۳۹۴/۴/۳۱ دریافت مقاله اصلاح شده: ۱۳۹۴/۷/۲۷ پذیرش مقاله: ۱۳۹۴/۸/۱۳

مقدمه

موکوزیت (Mucositis) یکی از شایع‌ترین و مهم‌ترین عوارض جانبی در بیماران مبتلا به سرطان ناحیه سر و گردن و بیماران پیوند مغز استخوان است که تحت درمان با شیمی درمانی و پرتودرمانی می‌باشند. این عارضه یکی از سمیت‌های حاد وابسته به دوز و ناتوان‌کننده رادیوتراپی می‌باشد که تأثیر مهمی در عملکرد روزانه و کیفیت زندگی بیماران دارد. تقریباً تمام بیماران (۹۷-۹۰٪) که تحت پرتودرمانی ناحیه‌ی سر و گردن قرار می‌گیرند، درجاتی از موکوزیت را بروز می‌دهند (۱).

موکوزیت ممکن است با درد شدید، از دست رفتن توانایی حرف زدن و مشکل در بلع همراه باشد. به علاوه خطر ابتلا به عفونت در بیماران را افزایش می‌دهد. ضمناً هزینه‌ی درمان برای این بیماران به علت افزایش زمان بستری شدن در بیمارستان، نیاز به ضد دردهای اپیوئیدی و حمایت‌های تغذیه‌ای به طور قابل ملاحظه‌ای بالاتر از سایر بیماران است (۲). علائم و نشانه‌های موکوزیت معمولاً ۵-۷ روز پس از شروع شیمی درمانی و تقریباً در هر زمانی پس از شروع پرتودرمانی بروز می‌نماید (۳). با توجه به اهمیت موکوزیت و تأثیر به‌سزای آن در روند درمان، پیشگیری از بروز این عارضه اهمیت خاص دارد. امروزه در کلینیک‌ها از روش‌های مختلفی برای پیشگیری یا درمان نظیر استفاده از بی‌حس‌کننده‌های موضعی، مواد پوشاننده مثل سوکرافیت، هیدروکسی پروپیل سلولز، آنتی‌اسیدها، فاکتور رشد کراتینوسیت‌ها، گلوتامین و نیستاتین استفاده می‌شود (۴).

هرچند که راهکارهای بسیاری برای پیشگیری و درمان این عارضه وجود دارند، اما هیچ‌کدام از آن‌ها به‌طور کامل کارآمد نبوده و تلاش برای یافتن داروی مؤثرتر ادامه دارد. مکانیسم ایجاد موکوزیت ناشی از پرتو درمانی بدین‌صورت بیان شده که تابش پرتو به‌صورت مستقیم از طریق یونیزاسیون DNA و به‌شکل غیرمستقیم از طریق تولید Reactive Oxygen Species (ROS) باعث از بین رفتن سلول‌های سرطانی می‌شود (۵). عوارض جانبی ناشی از رادیوتراپی در بیماران مبتلا به سرطان با تولید رادیکال‌های آزاد اکسیژن

و آسیب‌های اکسیداتیو به سلول‌های سالم مرتبط است. مشاهداتی وجود دارند که ارتباط میزان سمیت ناشی از پرتو با میزان رادیکال‌های آزاد در بافت‌های اطراف تومور را نشان می‌دهند. به‌همین دلیل تجویز عوامل محافظت‌کننده در برابر تابش که رادیکال‌های آزاد ناشی از پرتو را جمع‌آوری کرده و باعث کاهش اثرات ناشی از آن در مراحل اولیه شوند، به‌عنوان یک رویکرد برای پیشگیری از اثرات تابش در بافت‌های سالم پیشنهاد شده است (۶،۷).

سلنیوم یک عنصر کمیاب ضروری برای سلامتی انسان است. این عنصر کوفاکتور آنتی‌اکسیدان گلووتاتیون پراکسیداز (glutathione peroxidase: GSH-Px) می‌باشد که در سمیت زدایی رادیکال‌های آزاد نقش مهمی دارد. نشان داده شده است که کاهش گلووتاتیون پراکسیداز با افزایش سمیت‌های ناشی از رادیوتراپی مرتبط می‌باشد (۸).

بنابراین احتمال می‌رود که این عنصر بتواند باعث محافظت سلول‌های اپیتلیال دهان در برابر تابش شود و در نتیجه در کاهش بروز موکوزیت دهانی در اشعه درمانی سر و گردن تأثیرگذار باشد. یکی از پژوهش‌های پیشین نقش مثبت سلنیوم خوراکی در کاهش موکوزیت را در جمعیت بیماران پیوند مغز استخوان نشان داده است (۹). همچنین بر اساس نتایج یک متاآنالیز در سال ۲۰۱۴، تجویز سلنیوم در بهبود کیفیت زندگی و تحمل‌پذیری کلی پرتو درمانی مؤثر است و در همین مطالعه به لزوم بررسی تجویز سلنیوم در پیشگیری یا کاهش سایر عوارض پرتودرمانی مانند موکوزیت اشاره شده است (۱۰). بنابراین، مطالعه حاضر با هدف بررسی مقدماتی (Pilot) تأثیر تجویز سلنیوم خوراکی در جلوگیری یا کاهش عارضه موکوزیت دهانی در بیماران تحت پرتو درمانی انجام شد.

روش بررسی

مواد مصرفی: قرص سلنیوم 200mcg ساخت شرکت NatureMed و دارونمای مشابه که در آزمایشگاه فارماسوتیکس واحد علوم دارویی دانشگاه آزاد اسلامی تهران به تعداد کافی تهیه گردید.

بیماران به صورت تصادفی در ۲ گروه دارو و دارونما قرار گرفتند. هر ۲ گروه درمان متداول پیشگیری از موکوزیت بخش پرتودرمانی بیمارستان امام حسین (ع) که شامل غرغره مخلوطی از دیفن هیدرامین و آلومینیوم ام‌جی و لیدوکائین ۳ بار در روز بود را دریافت می‌نمودند ولی به یک گروه از شروع درمان روزانه دو قرص (400mcg) سدیم سلنیت و به گروه دیگر دارونما داده شد. مطالعه به صورت دو سویه کور انجام شده و در تمام روند درمان، نه بیمار و نه فرد ارزیابی کننده از اینکه بیمار در کدام گروه قرار داشت، مطلع نبودند. ضمناً توصیه‌های بهداشت دهان و دندان از جمله استفاده از مسواک حداقل ۲ بار در روز، شستشوی دهان با دهانشویه ترکیبی فوق، مصرف زیاد مایعات، عدم استفاده از غذاهای تند، ترش، خیلی داغ و سرد و سایر غذاهایی که باعث آسیب مخاط می‌گردند، در ابتدای درمان به همه بیماران داده شد.

بیماران به مدت ۳ هفته مورد ارزیابی قرار گرفته و هر هفته میزان موکوزیت بررسی گردید. برای ارزیابی موکوزیت از روش Epstein و همکاران استفاده گردید (۱۱). به این صورت که حفره دهان به ۱۲ ناحیه‌ی مخاط گونه‌ی راست و چپ، مخاط لب بالا و پایین، سطح خلفی و شکمی زبان، لثه‌ی بالا و پایین، کام نرم و سخت، کف دهان و اورفانکس تقسیم گردید. هر هفته هر کدام از این قسمت‌ها جداگانه بررسی و براساس نسخه دوم مقیاس (National Cancer Institute - Common Toxicity Criteria) NCI-CTC تعیین درجه گردید. شدت کلی موکوزیت با محاسبه میانگین نمره مناطقی که دچار عارضه شده و موکوزیت در آن‌ها رخ داده بود به دست آمد. در جدول ۱ درجه‌بندی شدت موکوزیت بر اساس NCI-CTC نشان داده شده است. داده‌ها با استفاده از نرم افزار SPSS-20 آنالیز گردیدند. برای بررسی اختلاف بین داده‌های پیوسته در دو گروه، آزمون تی مستقل و من ویتنی استفاده شد. (انتخاب آزمون مناسب به توزیع داده‌ها بستگی دارد که از طریق آزمون کولموگروف اسمیرنوف محاسبه گردید). مقایسه‌ی بین داده‌های گسسته با آزمون chi-square و آزمون دقیق فیشر انجام گردید. برای مقایسه شدت موکوزیت در ۲ گروه در

این مطالعه در قالب طرح مصوب دانشگاه علوم پزشکی و خدمات بهداشتی درمانی شهید بهشتی انجام و با شماره ثبت IRCT2015010511192N4 در مرکز ثبت کارازمایی‌های بالینی ایران ثبت شده است. محل انجام مطالعه بخش آنکولوژی رادیوتراپی بیمارستان امام حسین (ع) وابسته به دانشگاه علوم پزشکی و خدمات بهداشتی درمانی شهید بهشتی بود. پژوهش به صورت یک مطالعه‌ی پایلوت تصادفی از نوع پلاسبو-کنترل و دو سویه کور انجام شد که در آن ۳۵ بیمار بالاتر از ۱۸ سال که در معرض بروز موکوزیت دهانی به دلیل پرتو درمانی در ناحیه‌ی سر و گردن بودند به شرط داشتن شرایط ورود به مطالعه به صورت تصادفی در دو گروه دارو و دارونما قرار گرفتند. برای پرتودرمانی دستگاه Elekta ساخت کشور سوئد و شتاب دهنده خطی ۶ مگا ولت مورد استفاده قرار گرفت.

معیارهای ورود به مطالعه عبارت بودند از:

۱. دریافت حداقل دوز دریافتی ۵۰ گری پرتو در طول کل مطالعه.
 ۲. درگیری حداقل ۲ قسمت از حفره‌ی دهان.
 ۳. بیمار از پرتودرمانی یا شیمی درمانی قبلی موکوزیت نداشته و از شروع درمان وارد مطالعه گردد.
 ۴. بیمار با شروع پرتودرمانی جز درمان معمول پزشکی برای موکوزیت تحت هیچ درمان تجربی دیگری نباشد.
- معیارهای خروج از مطالعه عبارت بودند از:
۱. بروز هرگونه واکنش حساسیتی یا عارضه‌ای در بیمار که به سبب مصرف احتمالی دارو یا دارونما باشد.
 ۲. عدم تمایل به ادامه‌ی شرکت در مطالعه.
 ۳. قادر نبودن به استفاده از قرص‌ها به دلیل وجود درد شدید یا از دست دادن توانایی بلع یا تهوع شدید.
 ۴. بروز علائم دیگری که حاکی از درجات بالاتر موکوزیت است و در نتیجه نیاز به تغییر درمان متداول پزشکی.
 ۵. ابتلای بیمار به کاندیدیازیس (به علت دشواری در تمایز و تعیین درجه موکوزیت).

و یا انصراف از ادامه مشارکت از مطالعه خارج گردیدند و در نهایت داده‌های ۳۰ بیمار مورد تجزیه و تحلیل قرار گرفت. در جدول ۲ مشخصات بیماران دو گروه در بدو مطالعه نمایش داده شده است. دو گروه از نظر میانگین سنی، جنسیت، استعمال دخانیات، مکان تومور، شیمی درمانی همزمان و دوز اشعه دریافتی تفاوت معنی‌داری باهم نداشتند. در نمودار ۱ شدت موکوزیت بیماران دو گروه در هفته‌های اول، دوم و سوم درمان نشان داده شده است. همان‌طور که دیده می‌شود در هر هفته شدت موکوزیت در بیماران گروه سلنیوم از بیماران گروه دارونما کمتر بوده است. بر اساس نتایج آنالیز Repeated Measure ANOVA شدت موکوزیت بین دو گروه تفاوت معناداری داشت ($P=0/019$).

طول ۳ هفته از آزمون Repeated measure ANOVA استفاده گردید و p کمتر از ۰/۰۵ به عنوان سطح معنی‌دار در نظر گرفته شد.

جدول ۱. درجه‌بندی موکوزیت بر اساس NCI-CTC

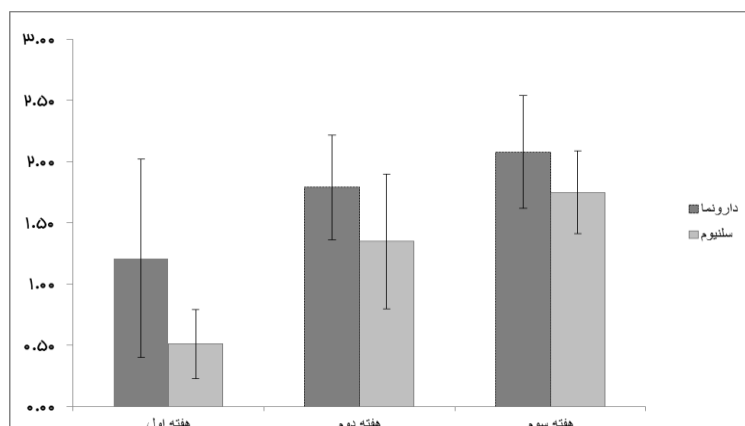
درجه	تعریف
۰	بدون مشکل
۱	اریتم مخاط
۲	واکنش سودوممبران با حداکثر قطر ۱/۵ سانتی‌متر
۳	واکنش سودوممبران با قطر بیش از ۱/۵ سانتی‌متر
۴	نکروز یا زخم عمیق منجر به خونریزی

نتایج

در ابتدا ۳۵ بیمار وارد مطالعه شدند که در هر هفته تعدادی از بیماران به دلایلی نظیر تهوع و استفراغ، دیسفاژی

جدول ۲. مشخصات پایه‌ای بیماران دو گروه مورد مطالعه

P value	گروه دارونما (n=15)	گروه دارو (n=15)		
۰/۶۵	۵۳/۹ ± ۱۵/۴	۵۱/۷ ± ۱۰/۹		میانگین سنی (سال)
۰/۷	۶	۴	زن	جنسیت
	۹	۱۱	مرد	
۰/۲۱	۱۱	۱۲	خیر	استعمال دخانیات
	۴	۳	بلی	
۰/۲۳	۵	۶	نازوفارنکس	مکان تومور
	۱	۱	اوروفارنکس	
	۶	۳	زبان	
	۰	۴	حلق	
	۱	۱	پاروتید	
	۱	۰	کام نرم	
	۱	۰	تحت مندیولار	
۰/۳۹	۲	۵	بلی	شیمی درمانی همزمان
	۱۳	۱۰	خیر	
۰/۸۹	۰	۱	۱/۸	دوز اشعه درمانی (G)
	۱۵	۱۴	۲	(در هر جلسه)



نمودار ۲. شدت موکوزیت در بیماران دو گروه

بحث

لی (Lee) در یک متاآنالیز گزارش نمود که بیمارانی که در طی شیمی درمانی و رادیوتراپی یا هر دو از مکمل‌هایی مانند روی، کلسیم، ید یا سلنیوم استفاده می‌نمایند کمتر دچار موکوزیت دهانی می‌گردند (۱۲). از سوی دیگر مطالعات متعددی به بررسی اثر رادیوتراپی بر سطح سلنیوم پرداخته‌اند. در بیشتر این مطالعات کاهش معناداری در سطح سلنیوم قبل و بعد از درمان گزارش نشده اما در برخی دیگر سطح سلنیوم بعد از درمان به صورت معناداری از قبل از درمان پایین‌تر بوده است. نتایج کارآزمایی‌های بسیاری نشان داده‌اند که سطح سلنیوم در بیماران با سرطان سر و گردن پایین‌تر از افراد سالم است (۱۶-۱۳). اصولاً بیماران با سرطان سر و گردن به دلیل مشکلات سوء تغذیه‌ی ناشی از درمان‌های قبلی یا جراحی غلظت سلنیوم اندکی دارند (۱۷).

نتایج مطالعه‌ای که در سال ۲۰۱۰ به منظور بررسی اثر مصرف مکمل سلنیوم در بهبود سطح سرمی آن و کاهش عوارض جانبی در بیماران تحت رادیوتراپی برای سرطان سرویکس و رحم انجام شده حاکی از این است که مصرف مکمل سلنیوم باعث افزایش معنادار در سطح سرمی سلنیوم بعد از رادیوتراپی و همچنین کاهش معنادار در میزان شیوع

اسهال درجه ۲ و بالاتر در گروه مصرف‌کننده‌ی مکمل نسبت به گروه کنترل می‌شود. نتایج این مطالعه اثرات مفید مصرف مکمل سلنیوم در کاهش عوارض مرتبط با رادیوتراپی و تحمل بهتر درمان در بیماران با سطح سرمی سلنیوم بالاتر را نشان داد (۱۸).

در بررسی بهبود موکوزیت، جهانگرد رفسنجانی و همکاران در مطالعه‌ای دو سویه کور به بررسی تأثیر تجویز سلنیوم ۴۰۰ mcg/d در پیشگیری از موکوزیت بیماران لوسمیک تحت پیوند مغز استخوان پرداختند. مشابه مطالعه حاضر، میزان بروز موکوزیت در مطالعه آنان در گروه دریافت‌کننده سلنیوم کاهش معنی‌داری ($P < 0.05$) نشان داد (۹). در مطالعه حاضر نیز از سلنیوم با دوز 400mcg که حد بالای دوز بی‌خطر از سلنیوم خوراکی می‌باشد (۲۰) استفاده شد. این مقدار سلنیوم قبلاً در مطالعه‌ی دیگری در بیماران تحت پرتودرمانی حفره‌ی دهان نه برای بررسی موکوزیت بلکه به منظور بررسی افزایش میزان آنتی‌اکسیدان‌های آنزیمی و غیر آنزیمی نیز استفاده شده است (۲۱). در مطالعه حاضر تفاوت معناداری در میانگین شدت موکوزیت در هر هفته درمان بین دو گروه دیده شد ($P = 0.019$). شایان ذکر است که در این مطالعه بیماران دو گروه از نظر ویژگی‌های زمینه‌ای مانند سن، جنسیت، استعمال دخانیات،

تقابل با سایر مکمل‌های حاوی سلیوم آلی مانند سلنومتیونین است که به‌طور گسترده استفاده می‌شوند. بنابراین افزایش میزان سلیوم و بهینه‌سازی سطح آن مستقیماً مسئول افزایش بیان سلنوپروتئین‌ها و عملکرد بیولوژیک آن‌ها است (۲۴). نتایج این مطالعه مقدماتی بیانگر تأثیر مناسب تجویز سلیوم در پیشگیری و تخفیف علائم موکوزیت در هفته‌های اول تا سوم است. اما برای پژوهش‌های آینده توجه به نکات زیر در مطالعات بالینی بررسی اثر سلیوم بر موکوزیت توصیه می‌گردند:

۱. ادامه‌ی مطالعه با جامعه‌ی آماری بزرگ‌تر برای به‌دست آوردن نتایج قابل استنادتر
۲. بررسی بیماران به‌مدت طولانی‌تر از ۳ هفته
۳. تهیه‌ی سلیوم به اشکال دارویی محلول مانند دهان شویه و بررسی تأثیر آن بر پیشگیری از موکوزیت (این شکل دارویی علاوه بر اینکه باعث افزایش پذیرش دارو توسط بیمار می‌شود، امکان استفاده از اثرات موضعی آن بر مخاط را هم فراهم می‌کند).
۴. اندازه‌گیری سطح خونی سلیوم و گلوکاتیون پراکسیداز در هر هفته هم‌زمان با ارزیابی موکوزیت برای مشخص شدن دقیق‌تر رابطه‌ی بین آن‌ها
۵. استفاده از پرسشنامه‌هایی که برای گزارش علائم فردی (subjective) مرتبط با موکوزیت توسط خود بیمار وجود دارد و امکان بررسی دقیق‌تر علائم همراه مانند دیسفاژی را فراهم می‌سازد.

محل تومورو دوز اشعه دریافتی تفاوت معنی‌داری نداشتند و کاملاً تطابق داشتند. بر اساس مطالعات پیشین، خطر موکوزیت در بیماران دچار سرطان زبان تحت شیمی درمانی ۱۰۰٪ و در بیماران دچار سرطان هیپوفارنکس تحت شیمی درمانی ۵۰٪ گزارش شده است (۲۲). همچنین شدت موکوزیت در بیماران تحت درمان پرتودرمانی با شدت دوز و استعمال سیگار مرتبط بوده است (۲۳). در مطالعه حاضر بیماران از نظر این دو ویژگی نیز یکسان بودند.

به‌طور کلی تحمل‌پذیری سلیوم در بیماران مورد مطالعه مطلوب بود به نحوی که از نظر بروز عوارض تنها ۲ بیمار در ۱۵ بیمار گروه سلیوم به‌سبب تهوع و استفراغ احتمالی ناشی از دارو و در گروه دارونما نیز ۱ بیمار به‌دلیل تهوع و استفراغ از مطالعه خارج شدند. شایان ذکر است که نمی‌توان بروز این عوارض را قاطعانه به دارو یا دارونما نسبت داد چرا که خود پرتو درمانی نیز می‌تواند از علل ایجاد تهوع و استفراغ باشد (۱). ضمناً دو بیمار نیز قبل از هفته سوم از گروه دارونما به‌دلیل دیسفاژی خارج شدند که در گروه سلیوم چنین عارضه‌ای مشاهده نگردید. در اینجا این فرضیه که مصرف سلیوم سبب کاهش بروز دیسفاژی ناشی از پرتودرمانی می‌شود نیز مطرح می‌گردد. در تمام مطالعات ذکر شده و همچنین این مطالعه از سدیم سلنیت که فرم معدنی سلیوم می‌باشد استفاده شده است. سدیم سلنیت در درجه‌ی اول باعث بهبود بیان سلنوپروتئین‌ها بعد از مشارکت در ساخت سلنوسیتستین می‌شود. این فرم از سلیوم فعالیت بیولوژیکی و فراهمی زیستی بالا در بدن دارد (۲۳). همچنین باعث افزایش غلظت پروتئین‌های حاوی سلیوم غیر اختصاصی مثل آلبومین نمی‌شود که این در

References

1. Trotti A. Toxicity in head and neck cancer: A review of trends and issues. *Int J Radiat Oncol Biol Phys* 2000; 47(1): 1-12.
2. Murphy BA. Clinical and Economic Consequences of Mucositis Induced by Chemotherapy and/or Radiation Therapy. *J Support Oncol* 2007; 8(4): 13-21.
3. Abbasi Nazari M, Sadrolhefazi B, Nikoofar A, Erfan M, Azizian H, Alamy M. Allopurinol mouthwash for prevention or alleviation radiotherapy induced oral mucositis: a randomized, placebo-controlled trial. *DARU Journal of pharmaceutical Sciences* 2007; 15(4): 227-30
4. Naidu MU, Ramana GV, Rani PU, Mohan IK, Suman A, Roy P. Chemotherapy-Induced and/or Radiation Therapy-Induced Oral Mucositis-Complicating the Treatment of Cancer. *Neoplasia* 2004; 6(5): 423-31
5. Borek C. Antioxidants and radiation therapy. *J Nutr* 2004; 134(11): 3207S-3209S.
6. Dörr W. Effects of selenium on radiation responses of tumor cells and tissue. *Strahlenther Onkol* 2006; 182(12): 693-5.
7. Weiss JF, Landauer MR. Radioprotection by antioxidants. *Ann N Y Acad Sci* 2000; 899: 44-60
8. Sunde RA. Molecular biology of selenoproteins. *Annu Rev Nutr* 1990; 10:451-74.
9. Jahangard-Rafsanjani Z, Gholami K, Hadjibabaie M, Shamschiri AR, Alimoghadam K, Sarayani A, et al. The efficacy of selenium in prevention of oral mucositis in patients undergoing hematopoietic SCT: A randomized clinical trial. *Bone Marrow Transplant* 2013; 48(6): 832-6
10. Puspitasari IM, Abdulah R, Yamazaki C, Kameo S, Nakano T, Koyama H. Updates on clinical studies of selenium supplementation in radiotherapy. *Radiat Oncol* 2014; 9: 125-34.
11. Epstein JB, Silverman S Jr, Paggiarino DA, Crockett S, Schubert MM, et al. Benzydamine HCl for prophylaxis of radiation-induced oral mucositis: results from a multicenter, randomized, double-blind, placebo-controlled clinical trial. *Cancer* 2001; 92(4): 875-85.
12. Lee S. Mineral derivatives in alleviating oral mucositis during cancer therapy: a systematic review. *Peer J* 2015; 3: e765 <https://dx.doi.org/10.7717/peerj.765>
13. Westin T, Ahlbom E, Johansson E, Sandström B, Karlberg I, Edström S. Circulating levels of selenium and zinc in relation to nutritional status in patients with head and neck cancer. *Arch Otolaryngol Head Neck Surg* 1989; 115(9): 1079-82.
14. Lajtman Z, Noso D, Romić Z, Trutin-Ostović K, Krpan D. Laryngeal cancer and blood selenium levels. *Eur Arch Otorhinolaryngol* 1994; 251(3): 170-2.
15. Büntzel J, Glatzel M, Micke O, Fröhlich D. Status of essential trace elements in untreated carcinomas of the head and neck. *Laryngorhinotologie* 2003; 82(8): 573-7.
16. Yadav SP, Gera A, Singh I, Chanda R. Serum selenium levels in patients with head and neck cancer. *J Otolaryngol* 2002; 31(4): 216-9.
17. Fraunholz I, Eberlein K, Schopohl B, Böttcher HD, Rödel C. Selenium levels during the course of radiotherapy. No

- influence of irradiation on blood selenium concentration. *Strahlenther Onkol* 2008; 184(8): 411-15.
18. Muecke R, Schomburg L, Glatzel M, Berndt-Skorka R, Baaske D, Reichl B, et al. Multicenter, phase 3 trial comparing selenium supplementation with observation in gynecologic radiation oncology. *Int J Radiat Oncol Biol Phys* 2010; 78(3): 828-35.
 19. Hurst R, Armah CN, Dainty JR, Hart DJ, Teucher B, Goldson AJ et al. Establishing optimal selenium status: results of a randomized, double-blind, placebo-controlled trial. *Am J Clin Nutr* 2010; 91(4): 923-31.
 20. Elango N, Samuel S, Chinnakkannu P: Enzymatic and non-enzymatic antioxidant status in stage (III) human oral squamous cell carcinoma and treated with radical radio therapy: influence of selenium supplementation. *Clin Chim Acta* 2006; 373(1-2): 92-8.
 21. Sonis ST. Mucositis: the impact, biology and therapeutic opportunities of oral mucositis. *Oral Oncol* 2009; 45(12): 1015–20.
 22. Verdi CJ. Cancer therapy and oral mucositis-an appraisal of drug prophylaxis. *Drug Safety* 1993; 9(3): 185-95.
 23. Kiremidjian-Schumacher L, Roy M, Glickman R, Schneider K, Rothstein S, Cooper J, et al. Selenium and immunocompetence in patients with head and neck cancer. *Biol Trace Elem Res* 2000; 73(2): 97-111.
 24. Schomburg L, Koehrl J. Selenium: Benefits and risks. *MMW Fortschr Med* 2007; 149(8): 34-6.

The Effect of Oral Selenium on Radiotherapy Induced Mucositis in Patients with Head and Neck Cancer: A Pilot double-blind Study

Ahmad Ameri, M.D.¹, Mohammad Abbasinazari, Ph.D.^{2*}, Atefeh Fazeli, Pharm.D.³, Farhad Sarafzadeh, M.D.⁴,
Arash Mahboubi, Ph.D.⁵

1. Associate Professor, Department of Radiotherapy, Imam Hossein Hospital, Shahid Beheshti University of Medical Sciences, Tehran, Iran
2. Associate Professor, Department of Clinical Pharmacy, School of Pharmacy, Shahid Beheshti University of Medical Sciences, Tehran, Iran
3. Pharmacist, Department of Clinical Pharmacy, Pharmaceutical Sciences Branch, Islamic Azad University, Tehran, Iran
4. Assistant Professor, Department of Infectious Diseases, Afzalipour Hospital, Kerman University of Medical Sciences, Kerman, Iran
5. Assistant Professor, Department of Pharmaceutics & Pharmaceutical Nanotechnology, School of Pharmacy, Shahid Beheshti University of Medical Sciences, Tehran, Iran

* Corresponding author; e-mail: m_abbasi@sbmu.ac.ir

(Received: 22 July 2015 Accepted: 4 Nov. 2015)

Abstract

Background & Aims: The purpose of this study was to evaluate the efficacy of oral selenium in alleviation of oral mucositis induced by radiotherapy in head and neck cancer patients.

Methods: In a randomized double blind pilot study, 35 patients under radiotherapy, due to primary tumors localized in the head or neck, who had at least two oral sites were studied. They were randomly divided into the treatment group (oral selenium 400 mcg/day) and placebo group. The intervention started one day before radiotherapy and continued for three weeks after the end of the treatment. Mucosal evaluation was done every week during the course of radiotherapy. NCI-CTC (version 2) grading system and Epstein scoring system were used for the assessment of mucositis. Oral cavity was divided into the 14 anatomical sites and relevant sites were examined weekly. Based on the degree of mucositis, each site was scored using 4-point scale and then mean mucositis score was calculated.

Results: In whole, 35 patients were enrolled into the study. Mean score of mucositis in selenium group was less than placebo group in the first, second and third weeks (respectively, 0.51 ± 0.28 , 1.35 ± 0.55 and 1.75 ± 0.34 in the selenium group and 1.21 ± 0.81 , 1.79 ± 0.43 , 2.08 ± 0.46 in the placebo group). Repeated measure ANOVA analysis revealed significant increase in mucositis ($p=0.019$) in the placebo group compared to the selenium group.

Conclusion Results of this study support the hypothesis that oral selenium can be considered as an effective and well-tolerated medication for the prevention of radiation induced oral mucositis.

Keywords: Selenium, Radiotherapy, Mucositis, Oral cavity