

## گزارش دو مورد بسیار نادر دررفتگی آرنج در کودکان

دکتر علی پورامیری<sup>۱</sup> و دکتر علیرضا سعید<sup>۲</sup>

### خلاصه

در این مقاله دو مورد دررفتگی بسیار نادر آرنج در کودکان از نوع پروکسیمال رادیو اولنار ترانس لوکیشن گزارش می‌شود. این نوع دررفتگی بسیار نادر بوده و با در نظر گرفتن این دو مورد تاکنون فقط ۱۰ مورد از آن در مقالات پزشکی جهان گزارش گردیده است. در این نوع دررفتگی جای سر پروکسیمال رادیوس و اولنا با هم جابجا می‌شوند، به طوری که کاپیتلوم با الکرانون و تروکلنایا سر رادیوس، مفصل می‌گردد. به علت بسیار نادر بودن این مورد، تشخیص آن بی نهایت مشکل و اغلب دیر انجام می‌گیرد. در این مقاله ضمن گزارش دو مورد، مروری بر موارد دیگر نیز آمده است.

واژه‌های کلیدی: جابجایی سر رادیوس و اولنا، کودکان، دررفتگی آرنج

۱- استادیار ارتوپدی، دانشگاه علوم پزشکی و خدمات بهداشتی - درمانی کرمان ۲- استادیار ارتوپدی، دانشگاه علوم پزشکی و خدمات بهداشتی - درمانی بندرعباس

## مقدمه

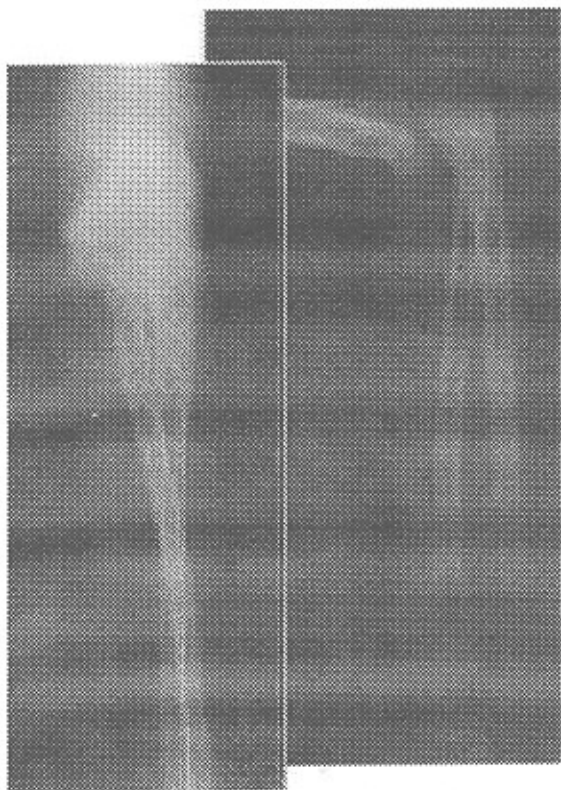
دررفتگی آرنج در کودکان نسبتاً نادر می‌باشد. علت عمده این نادر بودن، ضعف استخوان‌های کودکان در مقایسه با مفاصل آنهاست. در نتیجه در موقع وارد شدن ضربه به آرنج به جای دررفتگی، بیشتر شکستگی سوپراکوندیلاز ایجاد می‌شود (۳). در یک مطالعه وسیع از مجموع ۱۵۷۹ مورد صدمه آرنج در کودکان، فقط ۴۵ مورد (۳٪) دررفتگی گزارش گردیده که آن هم به طور عمده در حوالی بلوغ اسکلتال رخ داده است (۷). از نظر تقسیم‌بندی، دررفتگی آرنج در کودکان می‌تواند همراه یا بدون صدمه به مفصل پروکسیمال رادیو اولنار (Proximal Radioulnar Joint: PRUJ) باشد. در صورت صدمه (PRUJ) دررفتگی می‌تواند به صورت قدامی - خلفی یا طرفی (Divergent) و یا جابجایی سر رادیوس و اولنا (Translocation) یا هم اتفاق بیافتد.

نادرتین نوع دررفتگی آرنج در کودکان، نوع جابجایی است که در آن بعد از ایجاد دررفتگی، سر پروکسیمال رادیوس و اولنا با هم جابجا می‌شوند، به طوری که سر رادیوس با تروکلئا و الکرانون با کاپیتلوم مفصل می‌گردد. تا حد اطلاع نویسندگان، تاکنون فقط ۸ مورد از این نوع دررفتگی در دنیا گزارش گردیده (۱،۲،۴،۵،۶،۸) که در اکثر موارد تشخیص با تأخیر حتی تا یک ماه و نیم بعد از دررفتگی (۶) و یا در حین عمل جراحی داده شده و علت هم طبعاً، نادر بودن این مورد و عدم شک به آن است. در اینجا دو مورد از این نوع بسیار نادر دررفتگی که ظرف مدت دو سال در بیمارستان شهید دکتر باهنر کرمان دیده شده گزارش می‌شوند.

## گزارش موارد

مورد شماره ۱: دختر بچه ۸ ساله‌ای ۸ ساعت پس از سقوط از ارتفاع به اورژانس ارتوپدی آورده شد. در معاینه، تغییر شکل آرنج راست وجود داشت اما وضعیت عصبی عروقی طبیعی بود. اندام بیمار در حالت پروناسیون قرار گرفته بود که با توجه به ناراحتی بیمار دامنه حرکات معاینه نشد. بعد از انجام رادیوگرافی، (شکل ۱) بیمار با تشخیص دررفتگی آرنج به اطاق عمل منتقل شده و جاناندازی انجام گرفت. پس از جاناندازی اندام در حالت پروناسیون کامل قرار گرفته و از این وضعیت هیچ حرکتی به سوی سوپیناسیون، علی‌رغم بیهوشی بیمار، وجود نداشت. با توجه به این موضوع بیمار بستری شد و با تشخیص جابجایی سر رادیوس و اولنا همان روز تحت عمل جراحی به صورت آرتروتومی با ابروچ لترال و جاناندازی باز و فیکساسیون سر رادیوس در محل

صحیح با یک عدد پین ترانس کاپیلار قرار گرفت. پس از ترخیص، بیمار برای پی‌گیری مراجعه نکرد و بالاخره پس از چهل روز، از طریق مددکاری، بیمار به بیمارستان آورده شده و پین خارج گردید. به بیمار توصیه شد که پس از یک هفته مراجعه کند ولی متأسفانه حدود شش ماه بعد از عمل جراحی، بیمار مراجعه کرد و ضمن معاینه و ثبت دامنه حرکات از بیمار فتوگرافی‌هایی نیز انجام شد که حرکات آرنج و ساعد را نشان می‌دهد. دامنه حرکات آرنج شش ماه پس از عمل بدین صورت بوده است: فلکسیون  $110^{\circ}$ ، اکستنسیون  $30^{\circ}$ ، سوپیناسیون کامل و پروناسیون  $80^{\circ}$ . تا زمان نگارش مقاله حاضر بیمار فوق برای پی‌گیری مجدد مراجعه ننموده است.



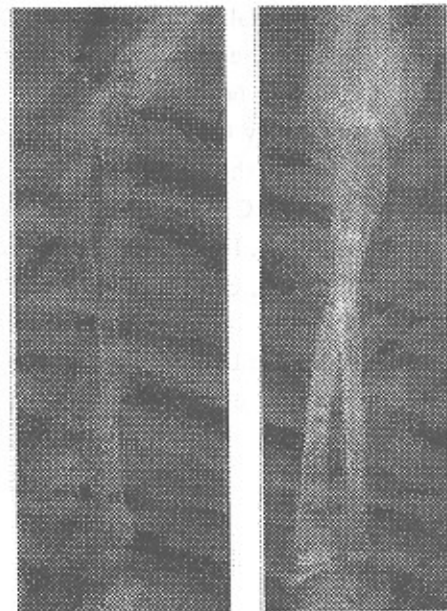
شکل ۱: رادیوگرافی آرنج در بیمار شماره ۱ هنگام ورود

مورد شماره ۲: پسر بچه ۱۱ ساله‌ای است که به علت سقوط از بلندی ۴ ساعت پس از تروما به آرنج راست مراجعه نمود. در معاینه اولیه از نظر عصبی عروقی مشکلی نداشت ولی اندام در حالت پروناسیون کامل فیکس بود. پس از انجام رادیوگرافی آرنج، شکستگی سر رادیوس همراه با دررفتگی آرنج واضح بود. شک نسبت به جابجایی، باعث تکرار رادیوگرافی از تمام طول ساعد و آرنج شد که این تشخیص مورد تأیید قرار گرفت

## بحث

PRUJ translocation که اولین بار در سال ۱۹۷۸ میلادی گزارش گردید، نادرترین نوع دررفتگی آرنج در اطفال می باشد (۸) و تا حد اطلاع نویسندگان تاکنون در بزرگسالان گزارش نشده است. با دو مورد گزارش حاضر تاکنون ده مورد از این نوع دررفتگی در دنیا گزارش گردیده است. در گذشته گمان بر این بود که این نوع دررفتگی یک ضایعه Iatrogenic است که به علت دستکاری غلط دررفتگی های خلفی در حالت پروناسیون ایجاد می گردد (۳،۶). ولی با مشاهده مواردی که به طور آشکار جابجایی از ابتدا وجود داشته است این موضوع زیر سؤال رفت. در هر دو مورد گزارش شده حاضر نیز رادیوگرافی های ابتدایی بیماران به خوبی نشان دهنده جابجایی سر رادیوس و اولنا هستند که این نیز دلیل خوبی بر Iatrogenic نبودن این نوع دررفتگی می باشد. نکته مهم در این نوع دررفتگی، تشخیص آن است زیرا در مواردی که آرنج با تشخیص اشتباه دستکاری شود و یا تشخیص دیر داده شود جاناندازی بسته غیر ممکن می گردد ولی در صورت تشخیص صحیح (مورد مربوط به رفرانس های شماره ۳ و ۸ و همچنین مورد شماره ۲ گزارش حاضر) مانور های پروناسیون می تواند در جاناندازی بسته این دررفتگی مؤثر باشد. در اکثر مواردی که در متون گزارش گردیده است، بیمار هرگز دامنه حرکات طبیعی آرنج خود را به دست نیاورده است که علت عمده آن می تواند تشخیص دیررس و نیاز به عمل جراحی باشد زیرا در مواردی که تشخیص بیماری از ابتدا داده شده، بیمار نهایتاً به دامنه حرکات طبیعی دست یافته است (۴). با در نظر گرفتن مورد شماره ۲ این گزارش، در سه مورد از ۱۰ مورد گزارش شده تاکنون، شکستگی سر رادیوس نیز وجود داشته است که در هر سه مورد جاناندازی باز سر رادیوس لازم بوده است (۶). همان گونه که دیده می شود در مورد بیماران گزارش حاضر با وجود تشخیص سریع و درمان به موقع، در هر دو مورد تا حدودی دامنه حرکات آرنج محدود شده است. با توجه به این که از بین رفتن مقداری از حرکات آرنج در هر مورد دررفتگی آرنج یک قانون است و نه یک استثناء (۳)، ولی نیاز هر دو بیمار به عمل جراحی و نیز عدم دقت والدین در پیگیری صحیح می تواند از علل از دست دادن دامنه حرکات باشد. به هر حال گزارش حاضر نیاز به دقت در برخورد با هر دررفتگی آرنج در کودکان را تأکید می نماید. با این امید که با آشنایی پزشکان ارتوپد با این نوع دررفتگی از تعداد موارد تشخیص داده نشده کاسته شود.

(شکل ۲). بیمار به اطاق عمل منتقل شد و با توجه به گزارش یکی از مقالات قبلی (۸)، که در کتاب نیز وارد گردیده است (۳)، تحت بیهوشی عمومی، اندام به حالت هیپرسوپیناسیون برده شد که این مانور در جاناندازی دررفتگی و جابجایی موفق بود ولی دامنه حرکات پاسیو آرنج پس از جاناندازی فقط  $30^\circ$  در جهت سوپیناسیون و پروناسیون بود. رادیوگرافی کنترل انجام شد که جاناندازی موفق دررفتگی و جابجایی را تأیید نمود ولی سر رادیوس در وضعیت غیر قابل قبولی قرار داشت. با توجه به این که بیمار از نظر اسکلتی هنوز بالغ نشده بود با عمل جراحی، سر رادیوس در جای خود قرار داده شد و با یک پین به تنه فیکس گردید. بعد از سه هفته پین خارج و حرکات آرنج شروع شد. پس از این متأسفانه بیمار برای پی گیری مراجعه نکرد ولی پس از گذشت یک سال و نیم از ترومای اولیه مراجعه نمود که ضمن ثبت دامنه حرکات، از وی فتوگرافی هایی نیز انجام شد. دامنه حرکات آرنج بدین شرح بود: سوپیناسیون کامل، پروناسیون  $40^\circ$ ، فلکسیون  $120^\circ$ ، اکستانسیون صفر (دست مقابل  $10^\circ$  درجه هایپر اکستانسیون). با توجه به گذشت یک سال و نیم از ترومای اولیه بعید به نظر می رسد که دامنه حرکات آرنج بیمار از این پس بهبودی نشان دهد ولی علی رغم این موضوع به بیمار توصیه شد که یک سال بعد مجدداً مراجعه کند.



شکل ۲: رادیوگرافی از تمام طول ساعد، آرنج و مچ در بیمار شماره ۲

**Summary****Radio-Ulnar Dislocation-translocation in Children: Report of Two Cases**Pooramiri A, MD.<sup>1</sup> and Saeed AR, MD.<sup>2</sup>

1. Assistant Professor of Orthopedics, Kerman University of Medical Sciences and Health Services, Kerman, Iran 2. Assistant Professor of Orthopedics, Bandarabbas University of Medical Sciences and Health Services, Bandarabbas, Iran

*This is a report of 2 very rare cases of radio-ulnar dislocation-translocation in children from Kerman Shahid Bahonar Hospital. This type of dislocation is very rare and only ten have been reported in the literature including our report of two cases. In this type of dislocation the location of proximal ends of radius & ulna are altered, so that the capitellum articulates with the olecranon and the trochlea with the radial head. Considering the rarity of this case, it's diagnosis will be extremely difficult and very often delayed. In addition to reporting our two cases, a review of the literature has been presented in this article.*

**Key words:** Proximal radioulnar translocation, Elbow dislocation, Pediatric

*Journal of Kerman University of Medical Sciences, 2002; 9(4): 231-234*

**References**

1. Carl A, Prada S and Teixeira K. Proximal radioulnar transposition in an elbow Dislocation. *J Orthop Trauma* 1992; 6(1): 106-109.
2. Carey R.P.L. Simultaneous Dislocation of the elbow and the proximal radioulnar Joint. *JBJS* 1984; 66-B(2): 254-256.
3. Chambers Henry G and Wikins Kay E: Dislocations of the joints of the elbow. In: Rockwood C.A, Wilkins KE and Beaty J.H(eds.), *Fractures in children*, volume 3, 4<sup>th</sup> ed., Lippincot-Raven. 1996; PP843.
4. Eklof O, Nybonde T and Karlsson G. Luxation of the elbow complicated by Proximal Radio-Ulnar translocation. *Acta Radiologica* 1990; 31(2): 145-6.
5. Gillingham BL and Wright JG. Convergent dislocation of the elbow. *Clin Orthop* 1997; 340: 198-201.
6. Harvey S and Tchelebi H. Proximal Radio-Ulnar Translocation. A case Report. *JBJS Am* 1979; 61(3): 447-449.
7. Henriteson B. Supracondylar fracture of the humerus in children. *Acta Chir Scand* 1966; (suppl.) 369: .
8. MacSween WA. Transposition of radius and ulna associated with dislocation of the elbow in a child. *Injury* 1979; 10(4): 314-16.